

O DESENVOLVIMENTO DO TRANSTORNO DISMÓRFICO CORPORAL DURANTE O ENVELHECIMENTO PODE ACONTECER?

Alcira de Lourdes Teotonio Cavalcanti

Faculdades Integradas de Patos

algteotonio@yahoo.com.br

INTRODUÇÃO: O transtorno dismórfico corporal (TDC) é um adoecimento mental que pode acometer 1 a 2% da população, é caracterizado pela distorção na percepção da imagem corporal que a pessoa faz de si. É um transtorno pouco estudado pelos pesquisadores. E considerando que no processo de envelhecimento as pessoas passam por significativas alterações corpóreas, a pesquisa enfoca a existência da possibilidade do desenvolvimento do TDC na velhice. **OBJETIVO:** Apresentar uma discussão atualizada acerca da possibilidade do desenvolvimento do TDC durante o envelhecimento, demarcando as similaridades entre os sintomas do transtorno e as mudanças faciais que a velhice ocasiona nas pessoas. **MÉTODO:** Revisão de literatura e reflexão crítica dos textos obtidos. **RESULTADOS:** Apresentação das principais características, tanto do TDC como também do envelhecimento, seguindo-se uma discussão sobre a possibilidade de desenvolvimento do mesmo na terceira idade. **CONCLUSÃO:** Espera-se que o presente artigo possa contribuir à difusão de ideias sobre os dois temas: Transtorno dismórfico corporal e Envelhecimento, as quais poderão motivar pesquisas futuras.

Palavras-chave : Transtorno dismórfico corporal, envelhecimento, similaridades, desenvolvimento.

ABSTRACT

Body dysmorphic disorder (BDD) is a mental illness that may affect 1 to 2% of the population, is characterized by a distorted perception of body image of one's own. It is a disorder rarely studied by researchers. Considering that in the aging process people go through significant bodily changes, the research focuses on the existent possibility of the development of BDD in elders. To present an updated discussion about the possibility of the development of BDD during aging, marking the similarities between the symptoms of the disorder and facial changes that aging brings about in people. **METHODOLOGY:** Literature review and critical analysis of texts obtained. **RESULTS:** Presentation of the main characteristics of both the BDD and in aging, followed by a discussion about the possibility of its development at an old age. **CONCLUSION:** It is hoped that this paper will contribute to the dissemination of ideas on two themes: Aging dysmorphic disorder and body, which may motivate further research.

Keywords: Body dysmorphic disorder, aging, similarities, development.

INTRODUÇÃO

O transtorno dismórfico corporal (TDC) é um sofrimento mental pouco discutido pelos estudiosos e profissionais da saúde, pois como mostra Hajian (2013) “tem havido pouca pesquisa sobre o TDC”. O sintoma característico é a excessiva preocupação com uma ou mais partes específicas do corpo, não permitindo à pessoa que sofre com este transtorno olhar a si mesma como um todo integralizado, ou seja, as pessoas com TDC não sabem ver sua face como um todo (2010). Existe uma percepção distorcida da própria imagem, e esta é fator preponderante para o sentimento de vergonha com relação à aparência, contribuindo, em consequência, para a pessoa se tornar cada vez mais triste, isolada, podendo até chegar à tentativa de suicídio. Pois as pessoas que sofrem com o TDC sentem vergonha, depressão e ansiedade, aumentando o risco de se suicidarem (2008). Este ponto de vista também é defendido por Menezes (2014) quando ela fala que: “é constantemente evidenciado na literatura o sofrimento que o TDC pode causar, resultando em problemas sociais e conjugais que desestruturam totalmente a vida do indivíduo, podendo, inclusive, estimular a ideia de suicídio”.

Através de todo o exposto, percebe-se o grau elevado do sofrimento que as pessoas com TDC sentem podendo em seu desespero, com a imagem que têm de si deformada, partir para atos extremos como isolamento total do convívio social e até mesmo o suicídio.

Mas será existe alguma particularidade entre o TDC e o envelhecimento?

Sendo o envelhecimento um processo de transformação contínua que as pessoas passam desde o seu nascimento até a morte, pois como diz Spirduso (2005, p. 6) “o termo envelhecimento é usado para se referir a um processo ou conjunto de processos que ocorrem em organismos vivos e que com o passar do tempo levam a uma perda de adaptabilidade, deficiência funcional, e, finalmente, à morte”. Este autor continua sua explicação afirmando que “o envelhecimento é uma extensão lógica dos processos fisiológicos do crescimento e desenvolvimento, começando com o nascimento e terminando com a morte” (2005, p. 6-7). Já Dorsch (2001, p. 756) enfatiza que “o envelhecer começa, na definição corrente, quando se ultrapassa, no curso da vida, o ápice da capacidade de desempenho físico e mental,

e vão predominando as alterações regressivas”. Já Papaléo Netto (1996, citado por Papaléo Netto *in* Freitas *et al*, 2013, p. 10) estabelece que

“O envelhecimento é conceituado como um processo dinâmico e progressivo, no qual há modificações morfológicas, funcionais, bioquímicas e psicológicas, que determinam perda da capacidade de adaptação do indivíduo ao meio ambiente, ocasionando maior vulnerabilidade e maior incidência de processos patológicos que terminam por leva-lo à morte”.

Por fim Papaléo Netto (*in* Freitas *et al*, 2013, p. 10) afirma que “pode-se considerar o envelhecimento, como admite a maioria dos biogerontologistas, como a fase de todo um *continuum* que é a vida, começando esta com a concepção e terminando com a morte”. Dessa maneira, o envelhecimento está intrinsecamente ligado a processo contínuo, alterações, adaptabilidade, vulnerabilidade, morte.

Diante de todo exposto, este artigo objetiva apresentar uma discussão atualizada acerca da possibilidade do desenvolvimento do TDC durante o envelhecimento, demarcando as similaridades entre os sintomas do transtorno e as mudanças faciais que o envelhecimento ocasiona nas pessoas.

Iniciar-se-á discussão com o TDC; em seguida, adentrar-se-á pelas alterações corpóreas aparentes ocasionadas pelo envelhecimento nas pessoas, e por fim, diante de toda colocação, chegar-se-á a conclusão final da legítima possibilidade de haver o desenvolvimento do TDC durante o envelhecimento.

METODOLOGIA

Os procedimentos utilizados na elaboração deste trabalho foram respectivamente:

1. Pesquisa bibliográfica sobre os temas em livros, revistas Online, e sites especializados; ato contínuo,
2. Reflexão crítica sobre o material encontrado e
3. Elaboração de sínteses a respeito do tema.

RESULTADOS E DISCUSSÃO

Transtorno Dismórfico Corporal

O Transtorno Dismórfico Corporal (TDC), é um problema de saúde mental que está diretamente relacionado à percepção da imagem corporal (Hajian, 2013). Pode ser definido como um sentimento de feiura ou defeito físico que o paciente percebe na sua aparência normal (2008), ou também como “uma preocupação obsessiva com algum defeito corporal suposto ou de mínima realidade, que afeta a aparência física” (2014a). Sendo assim, a pessoa que sofre com esta enfermidade torna-se refém de uma auto percepção, que distorce sua aparência real, fazendo-a acreditar que há uma deformação em alguma parte do seu corpo, no entanto, esta deformidade não existe efetivamente e, se existir, torna-se supervalorizada.

No TDC a pessoa passa a enxergar distorções em si mesma, principalmente no rosto, e estas distorções são consideradas delirantes, pois não se consegue removê-las através da argumentação lógica (2008).

Este transtorno não é um adoecimento atual, ele foi diagnosticado e nomeado pela primeira vez no ano de 1891 por Enrique Morselli, sendo chamado inicialmente por este pesquisador de Dismorfofobia (2008). No entanto o TDC só foi referenciado como doença mental no Diagnostic and Statistical Manual (DSM) a partir do ano 1987 quando o referido manual estava na sua terceira edição (2015). No DSM-IV o TDC aparece referenciado dentro da categoria dos transtornos somatoformes.

A condição característica às pessoas que sofrem com este transtorno é a atenção seletiva em um defeito físico percebido, na maioria das vezes de forma imaginária, no corpo ou na aparência. Isto quer dizer que quem sofre com este transtorno mantêm-se refém de uma percepção que distorce sua imagem, fazendo-a acreditar que há no seu corpo uma deformação, no entanto esta deformação não existe efetivamente e se existir torna-se supervalorizada.

De acordo com Caixeta (2007, p. 193), este transtorno pode ser diagnosticado seguindo os seguintes critérios:

- A. Preocupação com um problema de aparência física imaginário;
- B. Se houver alguma anomalia física de fato, a preocupação é claramente excessiva, não congruente;
- C. Prejuízo funcional na vida diária por conta destas preocupações.

Após conhecermos o que é TDC, seu histórico, e seus respectivos critérios diagnósticos, torna-se necessário, adentrar também, nas causas e peculiaridades comportamentais das pessoas com TDC. Estes assuntos serão o foco do próximo tópico desta pesquisa.

Causas e peculiaridades comportamentais do TDC

Almejar uma imagem corporal perfeita, não implica que a pessoa sofra com um transtorno mental, porém eleva a possibilidade do desenvolvimento de algum deles (Menezes, 2014), porém torna-se necessário aos diversos profissionais de saúde mental conhecer as nuances do TDC para ampliar o olhar sobre as queixas de seus pacientes.

No que diz respeito às causas do TDC é preciso salientar que há hipóteses biológicas, como evidencia Ribeiro (2007, p. 25) “eventuais alterações nos desequilíbrios de serotonina e outros neurotransmissores cerebrais, não cabem dúvidas de que fatores socioculturais e educativos têm uma grande influência em sua incidência”, outras publicações acreditam que as causas do TDC são muito discutíveis, mas que de acordo com a teoria biológica há um aspecto genético sendo acompanhado pelo desequilíbrio da serotonina ou de outros neurotransmissores do cérebro (2014b). Outra causa possível diz respeito a problemas no processamento da informação visual recebida (2010), apesar de estruturalmente o cérebro das pessoas com TDC ser normal, o seu funcionamento é anormal no que se refere aos detalhes visuais. Estes estudos são realizados na Universidade da Califórnia, em

Los Angeles (UCLA), que ratificam a razão biológica para a percepção distorcida que os pacientes com TDC têm de sua imagem corporal (2008).

O transtorno aparece com frequência aproximada tanto em homens como em mulheres. Ele, geralmente, tem seu início na adolescência de maneira gradativa, ou, em alguns casos, de forma súbita. O curso da mesma é flutuante ou crônica.

No que diz respeito às peculiaridades comportamentais das pessoas com TDC pode-se citar: olhar-se inúmeras vezes no espelho para verificação do “defeito”, busca constante de consultas médicas para tratamento do defeito percebido, insatisfação com os resultados das intervenções medicamentosas ou cirúrgicas, a parte insatisfeita torna-se o centro das conversas. Outras atitudes são sentimento de desconforto em público; preocupação e avaliação da aparência; tendência para sobrevalorizar a aparência, ao determinar o valor próprio; evitar circunstâncias sociais e contatos físicos com outros, e alteração excessiva da aparência, através de roupas ou cosméticos (Menezes *et al.* 2014); mais além isolamento social, procura por tratamentos estéticos de maneira doentia (2014a).

Uma das consequências deste transtorno é a esquiva das atividades costumeiras, a qual pode levar a um extremo isolamento social e resultar, em casos graves, no abandono do trabalho, da escola, ou seja, da vida social (2008).

Mas quais as partes corpóreas que mais chamam a atenção dos indivíduos que são acometidos com o TDC? Segue-se o assunto com a devida explanação.

Partes corpóreas

Diante de tudo que fora discutido até este momento torna-se relevante enumerar as partes corpóreas que mais causam sofrimento nas pessoas com TDC. Dessa forma, pode-se citar que as partes mais queixosas envolvem defeitos faciais (2008). Com relação à face tem-se: nariz, olhos, queixo, lábios, cabelo, pele, orelhas (2014a). Mas não fica por aí, segundo Hajian (2013) as queixas podem incluir também, além das partes já mencionadas, os seios, os genitais, o corpo em geral no tocante a falta de simetria, ou seja, eles podem sentir que as partes estão grandes

ou pequenas demais. Por fim, vale lembrar que os defeitos que são objetos de atenção nas pessoas que sofrem com TDC variam de acordo com o país e cultura social.

Seguindo os objetivos propostos, parte-se neste momento para elencar as questões sobre o envelhecimento no que se refere às características faciais e suas respectivas alterações.

Envelhecimento

Para o filósofo Maurice Merleau-Ponty “o corpo não é um objeto no mundo, mas o meio de nossa comunicação com ele” (Caminha, 2005, p. 43), dessa forma, o corpo ultrapassa questões como massa, musculatura, ossos, órgãos, etc., o corpo é o meio pelo qual as pessoas aparecem e são no mundo, este fato é evidenciado por Ferraz (2006, p. 87) quando a autora fala que “é pelo corpo, afinal, que somos no mundo”. Mas torna-se perceptível que envelhecer, no que diz respeito às transformações corporais, é pouco fácil para algumas pessoas, principalmente quando se vive em sociedades ocidentais já que estas valorizam a juventude.

Pelo processo de envelhecimento o corpo vai paulatinamente do seu ápice de funcionamento pleno a perdas significativas, que modificam visivelmente a aparência corpórea e estas modificações atingem diretamente a maneira que cada pessoa se coloca na vida, no mundo, isso acontece porque “o envelhecimento está associado a mudanças corporais físicas visíveis e as vezes dramáticas. Na verdade, o implacável declínio físico talvez seja o marcador da idade cronológica mais rotineiramente usado” (Spirduso, 2005, p. 93).

No entanto, este artigo volta-se para evidenciar as mudanças nas pessoas devido ao envelhecimento, pois como diz Beauvoir (1990, p.351) “A aparência de nosso corpo e de nosso rosto nos informa com mais certeza: que contraste com nossos vinte anos! Só que essa mudança se opera continuamente e nós mal a percebemos”, em outras palavras as pessoas não se preparam para viver o seu

envelhecimento, e ao se dar conta (perceber) das mudanças corpóreas se surpreendem com a imagem envelhecida que passam a ver.

Faz parte dos objetivos desta pesquisa investigar as similaridades entre o TDC e o envelhecimento, segundo as alterações que ocorrem principalmente nas regiões da cabeça e da face, já que as mesmas, como aparece no início deste trabalho, são as partes que mais fazem as pessoas com TDC sofrer. O tópico adiante segue com esta discussão.

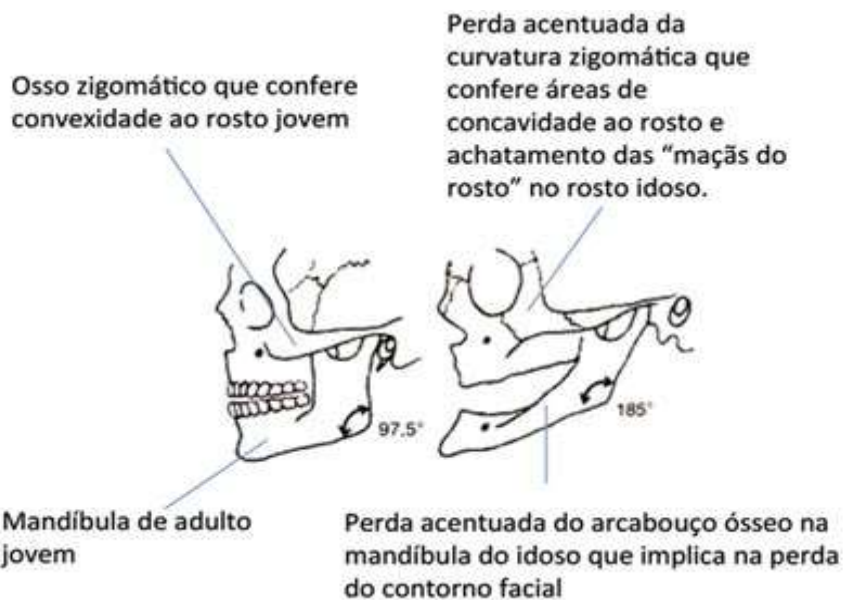
Envelhecimento e as Alterações (cabeça e face)

Viver em uma sociedade que exalta a juventude através dos estereótipos de manutenção de uma aparência jovem, contribui para que a pessoa que envelhece, passe a se ver perdendo sua identidade e seu valor ao si olhar diante do espelho. Se ver perdendo sua forma característica, seu contorno, como se estivesse deformando sua aparência em virtude do envelhecimento trás sérios problemas emocionais (tristeza, negação, medo, etc.) e mentais (depressão, ansiedade, etc.), pois como enfatiza Rogers (1977, p. 165) as referências com relação ao eu “servem para designar a configuração experiencial composta de percepções relativas ao eu, as relações do eu com o outro, com o meio e com a vida, em geral, assim como os valores que o indivíduo atribui a estas diversas percepções”.

Neste sentido cabe finalmente adentrar nas alterações que ocorrem na cabeça e na face em decorrência do processo de envelhecimento.

No que diz respeito à cabeça, volta-se a atenção para a estrutura óssea que compõe a circunferência craniana. Já é comprovado pelos estudos sobre o envelhecimento uma perda evidente de massa óssea que o processo de envelhecer acarreta nas pessoas, Freitas *et al* (2013, p. 832) ressalta que “os idosos são potencialmente vulneráveis a um balanço cálcico negativo e à osteopenia/osteoporose em decorrência da hipovitaminose D. Existe ainda, tanto uma perda na curvatura do osso zigomático, como também a perda do

arcabouço ósseo da mandíbula havendo com isso o achatamento das maçãs do rosto e a perda do contorno facial (Moreira, 2010). Como mostra a imagem abaixo, já que esta compara a estrutura óssea de uma pessoa jovem (esquerda) com a estrutura óssea de uma pessoa idosa (direita). Vejamos:



Fonte: http://www.moreirajr.com.br/revistas.asp?id_materia=4382&fase=imprime.

Já no que diz respeito à pele, sendo esta considerada como a “interface entre o corpo interior e o mundo exterior” (Spirduso, 2005, p. 91), ela é a grande reveladora do processo de envelhecimento (Spirduso, 2005. Moreira, 2010). A pele no envelhecimento perde colágeno, elastina e glândulas sebáceas, por isso ela se torna respectivamente mais fina, menos moldável, e mais seca (Spirduso, 2005, p. 92. Freitas, 2013, p. 947) e Tan SR, Glogau RG, citados por Moreira (2010) enfatizam que, além das perdas já citadas, “outro fator que contribui para o aspecto do envelhecimento facial é a atividade cinética dos músculos da mímica ao longo da vida que produzem as rugas dinâmicas”, e Barrios (2009) complementa dizendo que devido a pele envelhecida “aparecem sulcos em todas as direções: horizontais na frente e nariz; pregas nas pálpebras e cantos externos dos olhos, de onde se espalham rugas oblíquas; ..., no lábio superior e na frente da orelha”.

Com relação às pálpebras Freitas (2013, p. 947) mostra que existe a “flacidez nas pálpebras superiores que limitam o campo visual, e continua falando que nas pálpebras inferiores a flacidez “desloca o orifício de entrada do canal lacrimal provocando um lacrimejamento contínuo e incomodativo, obrigando a pessoa a limpar os olhos – nem sempre com as mãos limpas-, provocando infecções oculares”. Neste caso percebe-se uma queda da pálpebra superior sobre os olhos e também uma bolsa se forma na pálpebra inferior.

Lembrando que de acordo com Raspaldo H referenciado por Moreira (2010) “o envelhecimento facial é consequência de múltiplos fatores intrínsecos e extrínsecos que interagem entre si”.

No tocante ao nariz e às orelhas, sendo estas estruturas formadas por cartilagens diferenciadas das demais cartilagens que têm o restante do corpo humano. A alteração que estas estruturas passam durante o envelhecimento é o aumento de sua amplitude (Fries, Pereira. 2011), pois as cartilagens que compõem estas partes continuam a crescer. Outros estudos mostram que também é comum haver queda nas extremidades e na ponta do nariz (2014b).

Os lábios, em decorrência a perda de tornam-se mais finos e ocorre também a diminuição do V no lábio superior (2014b)

Temos também alteração nos cabelos, estes segundo Barrios (2009) “diminuem, em número e volume, e tornam-se brancos”. Com relação ao embranquecimento este inicialmente acontece na região das têmporas alastrando-se paulatinamente por todo couro cabeludo (Scheidt, 2011), e Freitas *et al* (2013, p. 948) enfatiza que “o embranquecimento dos cabelos ocorre pela perda progressiva de melanócitos nos bulbos capilares”.

Dessa forma, em virtude de tantas mudanças no visual da cabeça e da face, olhar-se no espelho e não enxergar mais a imagem da juventude pode infringir as pessoas, que vivenciam o processo de envelhecimento, um grande sofrimento, pois de acordo com Rogers (1977, p. 176) consideração positiva de si “... designa o sentimento de consideração que o próprio indivíduo experimente em face de certas

experiências relativas ao eu, independentemente da consideração positiva que outras pessoas atribuem a elas ou poderiam lhes atribuir”.

CONCLUSÃO

Levando em consideração toda discussão sobre o TDC e evidenciando as alterações que ocorrem na cabeça e na face por causa do processo de envelhecimento, torna-se válida a hipótese de haver a possibilidade de desenvolvimento do TDC durante a terceira idade.

Como similaridades percebe-se que ocorre devido o envelhecimento alterações nas partes mais queixosas (cabeça e face) pelas pessoas com TDC.

Torna-se clara a necessidade de novas pesquisas sobre o TDC no envelhecimento.

Por fim este artigo serve como incentivo a futuras pesquisas de campo e experimentais para pessoas que se interessarem pelo assunto ora proposto.

REFERÊNCIAS

ABC.MED, 2014(a). Síndrome da distorção da imagem corporal ou transtorno dismórfico corporal: o que é isso? DOI: <http://www.abc.med.br/p/psicologia.47.psiquiatria/533439/sindrome-da-distorcao-da-imagem-corporal-ou-transtorno-dismorfico-corporal-o-que-e-isso.htm>. Acesso em: 7 ago. 2015 às 10:33.

Anomalias Cerebrales Subyacentes em el Trastorno Dismórfico Corporal. 2010. DOI: <http://www.amazings.com/ciencia/noticias/140108e.html>. Acesso em 19 jun 2015 às 10:51.

Ballone G.J. Transtorno Dismórfico Corporal e Muscular. [S.L: s.n]. In. PsiqWeb Internet. DOI: < <http://www.psiqweb.med.br/site/?area=NO/LerNoticia&idNoticia=91>>, revisto em 2008. Acesso em: 07 ago. 2015 às 10:19.

Barrios M M. Dermatologia geriátrica. 2009. Disponível em: http://www.medicinanet.com.br/conteudos/revisoes/1748/dermatologia_geriatria.htm. Acesso em 27/08/2015 às 17:05

Beauvoir S. A Velhice. Tradução de Maria Helena Franco Monteiro. 4ª Edição – Rio de Janeiro: Nova fronteira, 1990.

Caixeta M, Costa FCO, Caixeta L, Nóbrega M, Hanna M. Neuropsicologia dos transtornos mentais. São Paulo: Artes Médicas; 2007.

Caminha I O. O “pôr-se a ver” do corpo e “pôr-se a aparecer” do mundo, segundo Merleau-Ponty. In: *Ágora Filosófica*, Recife, Ano 5, n 2, 2005.

Detectan la Causa Neurológica del Trastorno Dismórfico Corporal. 2008. Disponível em: <http://www.amazings.com/ciencia/noticias/140108e.html>. Acesso em 19 jun 2015 às 10:40.

Dorsch F, Hacker H, Staff K-H. Dicionário de Psicologia Dorsch. Redação Horst Ries, tradução de Emmanuel Carneiro Leão e equipe. Rio de Janeiro: Vozes; 2001.

Ferraz, M S A. O transcendental e o existente em Merleau-Ponty. São Paulo, Associação Editorial Humanistas, 2006.

Fries A T, Pereira D C. Teorias do envelhecimento humano. *Revista Contexto & Saúde*. Vol. 11, n 20 (2011). Disponível em: <https://revistas.unijui.edu.br/index.php/contextoesaude/article/view/1571/1324>. Acesso em 25/08/2015 às 22:16

Hajian C. Transtorno Dismórfico Corporal (TDC). *Minha saúde Online*. 2013. DOI: <https://www.minhasaudeonline.com.br/br/artigo/59/100378/transtorno-dismorfico-corporal-TDC>. Acesso em: 11 ago. 2015 às 16:28.

Lábios, nariz e olhos denunciam o envelhecimento. 2014(b). Disponível em: www.alagoas24horas.com.br/436104/labios-nariz-e-olhos-denunciam-o-envelhecimento-entenda. Acesso em: 27/08/2015 às 18:14

Menezes J A, Santos A C, Pimenta P S, Favaretto C M, Ruback M C. Dismorfofobia: o olhar do outro. *Rev. Bras. Cirurgia Plástica*. 2014; 29(3): 468-473. DOI: http://rbcp.org.br/detalhe_artigo.asp?id=1566. Acesso em 09 ago 2015 às 18:37

Monteiro E. Envelhecimento facial: perda de volume e reposição com ácido hialurônico. *Ver Brasileira de Medicina*. Ago/2010, V 67, n. 8. DOI S0034-7264201005000007. Disponível em: http://www.moreirajr.com.br/revistas.asp?id_materia=4382&fase=imprime. Acesso em 25/08/2015 às 21:06.

Ribeiro, E S. Preocupações do Adolescente com o corpo: vaidade ou dismorfofobia. Monografia apresentada no Centro Universitário de João Pessoa UNIPÊ. – João Pessoa: 2007

Rogers, Carl Ranson. Psicoterapia e Relações Humanas. Vol. I. 2ª ed. – Belo Horizonte: Interlivros, 1977.

Scheidt N T. Compreensão do idoso com relação ao envelhecimento. 2011. Trabalho de conclusão de curso. Curso de enfermagem da Universidade Federal do Rio Grande do Sul. Disponível em:

<http://www.lume.ufrgs.br/bitstream/handle/10183/37513/000822753.pdf?sequence=1>

. Acesso em: 27/08/2015 às 17:28.

Spiriduso WW. Dimensões físicas do envelhecimento. Tradução Paula Bernardi, revisão científica Cassio Mascarenhas Robert Pires. São Paulo: Manole; 2005.