

## BENEFÍCIOS DO LED EM ÚLCERA VARICOSA DE IDOSO DIABÉTICO

Orientadora - Dutra, RKD  
Faculdades Integradas de Patos-FIP  
rubiadutra@gmail.com

Necienne de Paula Carneiro Porto (1); Viviane Valéria Caldas Guedes Garcia (2); Eva Jeminne de Lucena Araújo Munguba (3); Raquel Rodrigues Araújo (4); Lucas Santos Alves (4).

1- Mestre em fisioterapia pela Universidade Federal do Rio Grande do Norte e Professora de fisioterapia da FIP e UNESCO, necienne@hotmail.com; 2- Professora Mestre do curso de fisioterapia da FIP e Coordenadora da clínica escola de fisioterapia FIP vivinhaguedes@hotmail.com; 3- Especialista em geriatria e dermatofuncional, coordenado de estágio e professora de estágio de fisioterapia da FIP, evajeminne@yahoo.com; 4- Acadêmicos do curso de fisioterapia da FIP, raquell.trindade@hotmail.com; lucassantos70@live.com.

### RESUMO

Úlceras varicosa é mais frequente nos membros inferiores, conseqüente à insuficiência venosa crônica. Há várias condutas terapêutica para seus tratamento, desde terapias tópicas, a aparelhos bioestimulantes e biomoduladores como a fototerapia. A fototerapia por LED (diodos emissores de luz) tem sido estudada principalmente como método bioestimulador para o reparo tecidual e alívio da dor. Avaliou-se o efeito da Fototerapia com LED na cicatrização de úlcera diabética persistente em região do pé. O paciente recebeu dezoito sessões de Fototerapia com LED, antes do tratamento observou-se presença de tecidos desvitalizados e ausência de tecidos de granulação. Pela análise com *software Image J®* antes e após a intervenção foi possível observar que a fototerapia acelerou a cicatrização das úlceras varicosa de pé em paciente diabético apresentando diminuição das múltiplas lesões e da área total além de reepitelização, angiogênese e fibrinogênese. Desta forma a fototerapia com LED mostrou-se como um bom método físico, bioestimulador, biomodulador e não invasivo.

Palavras-chave: úlceras varicosas, LEDS, cicatrização, idoso, diabético.

### ABSTRACT

Varicose ulcers is more common in the lower limbs, resulting in chronic venous insufficiency. There are several therapeutic measures for their treatment from topical therapies, bio-stimulants devices and biomodulators as phototherapy. Phototherapy LED (light emitting diodes) have been studied mainly as biostimulator method for tissue repair and pain relief. We evaluated the effect of phototherapy with LED in the healing of persistent ulcers in diabetic foot region. The patient was eighteen LED Phototherapy sessions before treatment was observed the presence of devitalized tissues and absence of granulation tissue. By analysis software Image J® before and after the intervention was observed that phototherapy accelerated the healing of foot ulcers in diabetic varicose patient with multiple injuries and decrease in the total area as well as re-epithelialization, angiogenesis and fibrogenesis. Thus phototherapy with LED proved to be a good physical method, biostimulator, biomodulator and noninvasive.

Keywords: varicose ulcers, LEDS, healing, elderly, diabetic.

## INTRODUÇÃO

A população de pacientes idosos encontra-se em constante ascensão. Sabe-se que a idade avançada interfere no prognóstico das doenças, principalmente quando essas são metabólicas e vasculares<sup>1</sup>.

A *Diabetes mellitus* é causada por desordem metabólica na secreção e/ou ação da insulina, pela hiperglicemia e/ou hiperinsulinemia<sup>2</sup>. O diabetes tipo 2 caracteriza-se pela hiperglicemia crônica relacionada à resistência das células alvos à ação da insulina circulante, que leva a desordens degenerativas, devido a macro e/ou microangiopatia e neuropatia, fatores esses que favorecem o surgimento das úlceras de perna e que retardam a cicatrização das mesmas, justificando a busca de novas condutas terapêuticas<sup>2</sup>.

Nos últimos anos, a fototerapia por luzes coerentes (laseres) e não coerentes (LEDs— *Light Emitting Diodes*) destaca-se como método bioestimulador para o reparo tecidual, que aumenta a circulação local, proliferação celular e síntese de colágeno<sup>2,3</sup>. Vários estudos clínicos avaliaram a fototerapia no tratamento em vários tipos de úlceras crônicas, mas diferem quanto aos tipos e dosimetrias utilizados (comprimento de onda, potência, intensidade), que geram ceticismo da real eficácia na cicatrização tecidual<sup>4,5</sup>.

A resposta celular à fotoestimulação não está associada a propriedades específicas da luz LASER, como a coerência. Isto permitiu o trabalho com fontes emissoras de luz não coerentes como os diodos emissores de luz – LEDs. Estes dispositivos são mais baratos, de maior facilidade de manuseio, e operam com correntes elétricas relativamente baixas em comparação aos LASERs<sup>6</sup>.

Os LED (light emitting diodes) são diodos de semicondutores submetidos a uma corrente elétrica que emitem luz que é utilizada para fototerapia com comprimentos de onda que variam de 405nm (azul) a 940nm (infravermelho). Eles têm um papel diferente do tratamento não ablativo, pois não causam dano tecidual baseado na fototermólise, pelo contrário, sua ação se dá através da estimulação direta intracelular, mais especificamente nas mitocôndrias: reorganizando as células, inibindo ações e estimulando outras (descritas abaixo), resultando no chamado efeito da fotobioestimulação ou fotomodulação. São diversas as afecções que se beneficiam desse sistema e a cada dias surgem novas aplicações nas publicações médicas<sup>7</sup>.

Testes clínicos com aplicação de LEDs em cicatrização de úlceras em seres humanos já foram liberados pela FDA (Food Drug Administration) norte-americana. Trabalhos desenvolvidos no Brasil demonstram a eficiência deste recurso para o tratamento de diversos tipos de úlceras<sup>9,10</sup>.

A úlcera de membros inferiores é caracterizada por perda circunscrita ou irregular do tegumento (derme e hipoderme), geralmente relacionada ao sistema vascular, arterial ou venoso<sup>11</sup>. A úlcera venosa é a complicação mais importante da insuficiência venosa crônica e representa 60 a 70% de todas as úlceras de membro inferior<sup>12</sup>.

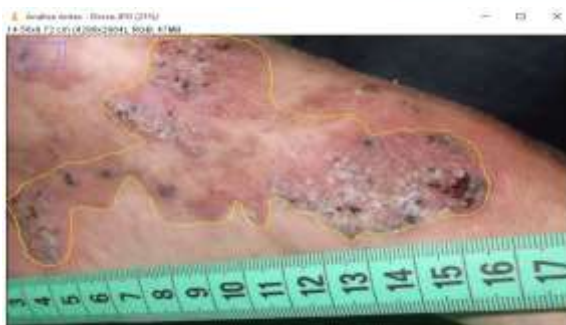Apesar da publicação de diversas recomendações de tratamento e das revisões sistemáticas realizadas, o tratamento adequado das úlceras venosas da perna é desafio contínuo para os profissionais de saúde<sup>13</sup>.

Assim, busca-se demonstrar e analisar a aplicação do LED na evolução cicatricial e dor em indivíduo portador de úlcera em membro inferior.

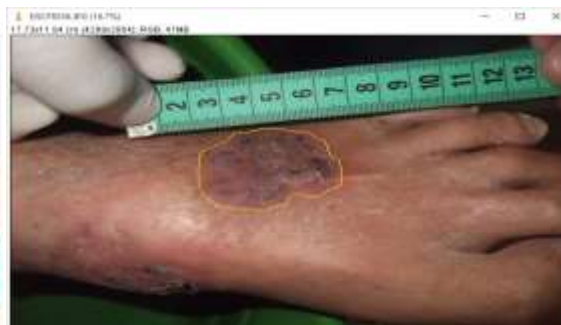## MATERIAS E MÉTODOS

Trata-se de uma pesquisa do tipo aplicada de natureza descritiva em que se observa, registram, analisa e correlaciona fatos ou fenômenos (variáveis) sem manipulá-los<sup>14</sup>. Procura descobrir, com a precisão possível, a frequência com que um fenômeno ocorre, sua relação e conexão com outros, sua natureza e características<sup>15</sup>. Com uma abordagem quali-quantitativa<sup>16</sup>.

A população estudada foi composta por um idoso, 64 anos, branco, diabético tipo 2, hipertenso e apresentando insuficiência venosa crônica (IVC), usuário de Metformina (1700mg/d) e Captopril (50mg/d). Apresentava hipertensão arterial sistêmica (HAS), e úlcera varicosa na perna há 5 anos, submetidas a vários tratamentos tópicos. Ao exame clínico-dermatológico, a perna apresentava úlcera dolorosa, edema, dermatite ocre, lipodermatoesclerose e varizes. No membro inferior esquerdo (MIE), apresentava úlceras de múltiplas lesões no terço distal, região medial e dorso do pé. (Figura 1 e 2).



**Figura 1:** Úlcera varicosa no terço distal e região medial do pé.



**Figura 2:** Úlcera varicosa no dorso do pé.

Após admissão do paciente, o mesmo foi submetido a uma avaliação clínica (dados pessoais, característica da lesão, tratamentos prévios e doenças associadas) realizada pelos autores da pesquisa.

Os processos de avaliação e tratamento foram realizados durante as 18 sessões. Ao ser admitido na sala de consulta, o indivíduo foi posicionado sentado com apoio em terço superior da perna, deixando a úlcera livre e após foram realizados retirada do curativo e antissepsia.

Logo após, o mesmo foi posicionado em decúbito dorsal, com um campo estéril sob os membros inferiores, em seguida, foram realizadas fotografias digitais da área ulcerada bilateral com máquina fotográfica digital a uma distância de 10 centímetros, nas seguintes posições: membro inferior rodado externamente, internamente e na posição neutra. Para a mensuração da área da ferida, foi utilizada uma fita métrica, posicionado sobre a úlcera. A dor foi avaliada no início da sessão por meio da Escala Visual Análoga (EVA).

Em seguida aplicou-se a placa de LED sobre as feridas protegidas com PVC, 20 min, 2x/semana.

Foi selecionado através de amostragem aleatória simples que se caracteriza por ser aquela em que cada elemento da população tem uma chance conhecida e diferente de zero de ser selecionado para compor a amostra<sup>15</sup>.

Critérios de inclusão: Concordância em participar do estudo através do termo de consentimento livre e esclarecido assinado pelo paciente ou acompanhante se caso necessário;

Ter idade igual ou superior a 60 anos; Ambos os gêneros; Admitidos na clínica escola de fisioterapia das Faculdades Integradas de Patos.

O aparelho de fototerapia utilizado foi o Linealux Rosso, placas flexíveis de 10x13 cm contendo 36 LED's vermelhos de 660 nm, sem emissão de UVB, garantindo a segurança do usuário. O uso do LED não causa aumento de temperatura e nenhum tipo de dano celular (Figura 3).

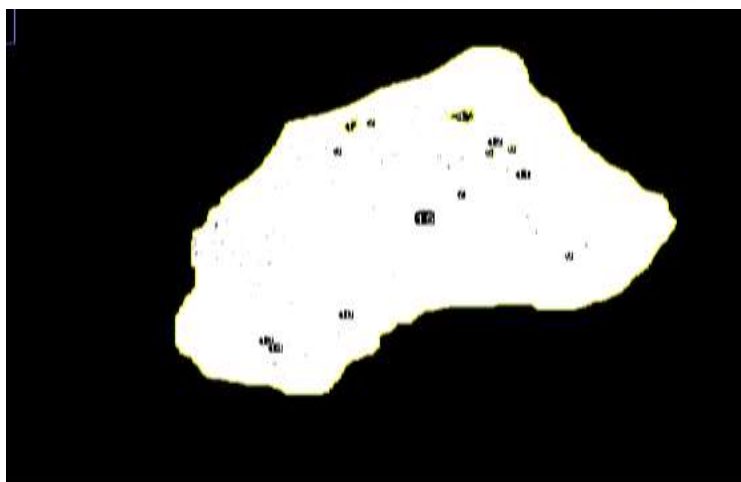


**Figura 3:** Uso do LED.

A presente pesquisa foi aprovada pelo Comitê de Ética em pesquisa da FIP. O indivíduo foi esclarecido sobre a natureza da pesquisa e assinou o termo de consentimento livre e esclarecido.

Pelo *software Image J*<sup>®</sup> foi quantificada o somatório da área total das úlceras pela delimitação das bordas no antes e após a intervenção.

A análise da área total das bordas das lesões no antes e depois foi feita usando o plugging threshold B&W onde a cor preta representava as múltiplas bordas de lesões em cicatrização da UV. A mensuração quantitativa foi feita somando estas múltiplas lesões gerando a área total de lesão no antes e após o LED.



**Figura 4:** Visualização das subáreas de lesões no Theshould B&W delimitando a quantidade pelo show all.

## RESULTADOS E DISCUSSÕES

Estudos realizados mostram que o gênero masculino é mais displicente com a saúde e que a cada três mortes, duas são de homens, que vivem, em média, sete anos a menos que as mulheres, pois eles sofrem muito mais de doenças do coração, diabetes, câncer, níveis elevados de colesterol e pressão arterial<sup>16</sup>.

O *diabetes mellitus* é uma síndrome multifatorial e crônica, que evolui com várias complicações desencadeadas pela macro e microangiopatia e/ou pela neuropatia, acometendo múltiplos órgãos como rim, retina, coração e pele. Essas complicações associadas às comorbidades como IVC e HAS, aumentam a possibilidade do surgimento de úlceras de perna.<sup>17</sup> Além disso, os pacientes diabéticos apresentam suscetibilidade a traumas, infecções e, conseqüentemente às ulcerações, as quais se destacam pelo tratamento geralmente lento e de resultados limitados, o que diminui a qualidade de vida desses pacientes, podendo evoluir à amputação e óbito.<sup>18,19,</sup>

A cicatrização das úlceras constitui-se de uma sequência biológica complexa que envolve processos celulares e moleculares, como inflamação, formação tecidual (angiogênese, fibrogênese e reepitelização) e remodelagem tecidual. Clinicamente, as características teciduais

das úlceras refletem a fase do processo cicatricial em que se encontra, como tecido necrótico ou amarelado (esfacelo) pela fase inflamatória inicial. A seguir, forma-se um tecido avermelhado e granuloso (angiogênese), que se transforma num tecido de cor mais escura/vinhosa, compacto e sem aspecto granuloso (fibroplasia). Por fim, a úlcera diminui sua superfície principalmente pela reepitelização das bordas e/ou ilhotas de reepitelização. Portanto, estes tecidos retratam o dinamismo da cicatrização da úlcera, que podem ser documentados percentualmente, representando o progresso ou deterioração da cicatrização através do tempo <sup>18</sup>.

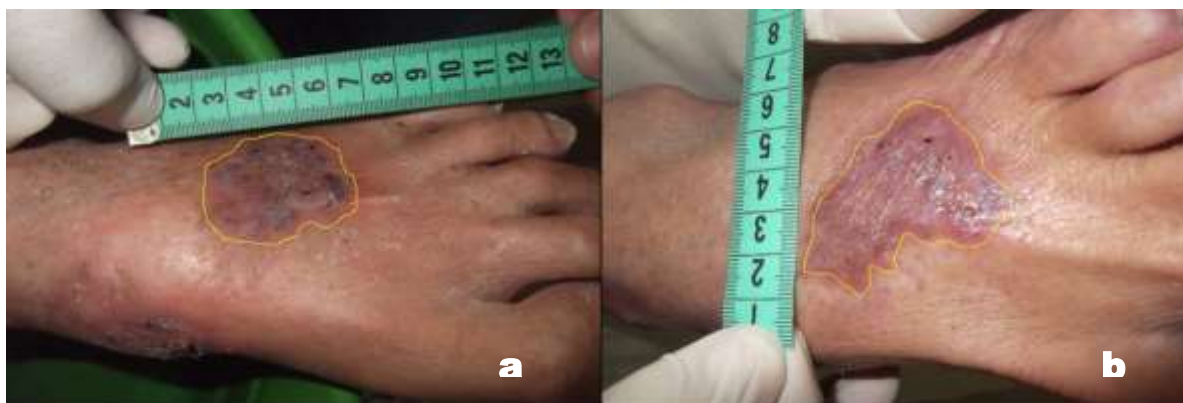
Estudos clínicos mostram formas diferentes de avaliar e quantificar a evolução da cicatrização diante novas terapêuticas para úlceras crônicas,<sup>7,19</sup> como pela variação da redução percentual da área das úlceras  $(A_i - A_f/A_i) \times 100$ , que permite demonstrar a eficácia e comparar diferentes tratamentos, normalizando os diferentes tamanhos das úlceras, podendo ser utilizada em testes clínicos com pequena amostragem e de curta duração, além de indicar quantitativamente a continuidade ou modificação destas durante a evolução.

No presente estudo de caso a evolução do quadro clínico do paciente ocorreu de forma satisfatória, uma vez que, ao longo do período de tratamento, o tecido desvitalizado foi substituído por tecido saudável. Este aspecto, considerado fundamental para o processo de reparação.

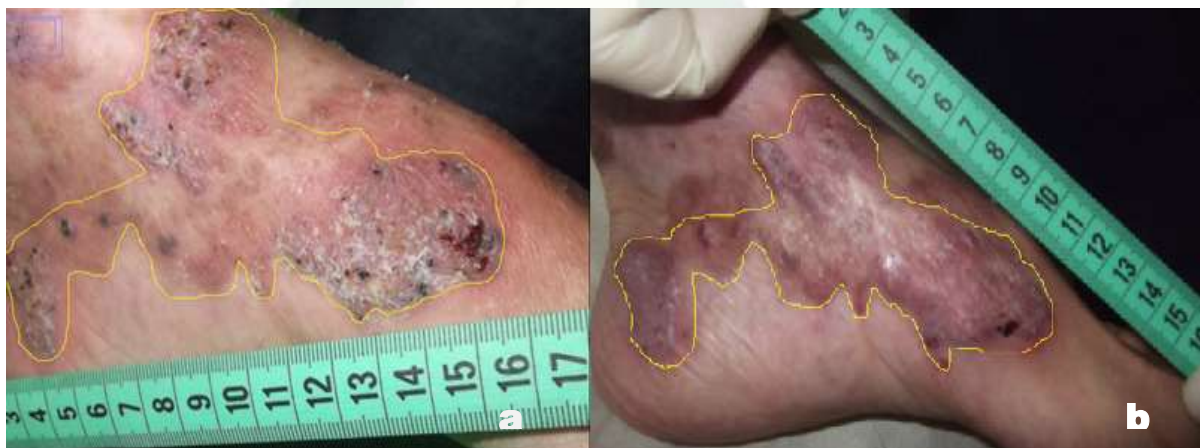Quanto aos aspectos clínicos, na úlcera do membro inferior esquerdo após as 18 aplicações do LED, foram observadas: diminuição da profundidade, desaparecimento da área de necrose em região lateral, surgimento de ilhas de cicatrização no meio e bordas, diminuição do exsudato, coloração mais clara do leito da ferida.

O quadro de dor antes do início do tratamento decresceu após as sessões. A evolução da dor é nitidamente diferenciada, já nas primeiras aplicações do LED, atingindo um valor nulo, já na segunda sessão.

Nota-se na Figura 5 e 6 o aspecto clínico da úlcera varicosa antes e após 18 sessões do uso da Fototerapia com LED. Na análise visual da figura 5a e 6a observou-se presença de tecidos desvitalizados e ausência de tecidos de granulação, na figura 5b e 6b há a presença de reepitelização parcial, fibrinogênese e angiogênese da lesão.



**Figura 5 :** A imagem representa o dorso de pé; **a-** antes da intervenção com LED; **b-** após a intervenção do LED.



**Figura 6:** Imagem representa a região terço distal e medial do pé; **a-** antes da intervenção com LED; **b-** após a intervenção do LED.

Com relação a área das lesões na figura 5a encontramos 25 múltiplas lesões somando uma área total de  $0,556\text{cm}^2$  antes do LED, na figura 5b encontramos 14 múltiplas lesões somando uma área total de  $0,054\text{cm}^2$  após intervenção. Ao subtrairmos o antes e o depois teremos um valor de  $0,502\text{cm}^2$  contabilizando o ganho do fator cicatricial. Na figura 6a encontramos 36 múltiplas lesões somando uma área total de  $1,289\text{cm}^2$  antes do LED, na figura 6b encontramos 15 múltiplas lesões somando uma área total de  $0,487\text{cm}^2$  após intervenção. Ao



subtraímos o antes e o depois teremos um valor de 0,802cm<sup>2</sup> contabilizando o ganho do fator cicatricial.

Os resultados obtidos corroboram as evidências de que a fototerapia por meio de LEDs a 600nm promove o reparo tecidual, particularmente nos casos de úlceras crônicas.<sup>2,3</sup>

Nenhum efeito adverso foi informado em quaisquer destes estudos.

Os resultados sugerem que o LED (660nm) duas vezes por semana tem eficácia na cicatrização, constituindo-se numa terapia bioestimuladora, biomoduladora, não invasiva, de fácil e rápida aplicação com adicional efeito analgésico no tratamento de úlceras de perna em pacientes diabéticos, fazendo-se necessário a realização de estudos clínicos randomizados para consolidar os achados.

## CONCLUSÃO

É de fundamental importância conhecer as alterações fisiológicas decorrentes do processo de envelhecimento, assim como das disfunções metabólicas e vasculares para em seguida tratá-las. Logo, analisar os benefícios da Intervenção do LED em úlceras não é uma tarefa muito simples na prática clínica do cuidado ao idoso devido à complexidade na avaliação cotidiana.

Na presente pesquisa, a aplicação de luz empregando LEDs em idoso portador de úlcera nos membro inferior, mostra a potencialidade desta alternativa de tratamento na evolução cicatricial e redução da dor. Outro fator a se considerar é o custo extremamente baixo do equipamento, em comparação aos encontrados no mercado, o que pode viabilizar sua aplicação em escala que traga benefícios às camadas menos favorecidas da população.

## REFERÊNCIAS

<sup>1</sup>Fried LP, Ferruci I, Darer J, Williamson J, Anderson G. Untangling the concepts of disability, frailty and comorbidity: Implications for improved targeting and ... *BiolSc Med Sc.* 2004; 59(3): 255-263.

<sup>2</sup> DeFronzo RA, Ferrannini E. Insulin resistance. A multifaceted syndrome responsible for NIDDM, obesity, hypertension, dyslipidemia, and atherosclerotic cardiovascular disease. *Diabetes Care*. 1991;14:173-94

<sup>3</sup>Smith KC. Laser (and LED) therapy is phototherapy. *Photomed Laser Surg*. 2005;23:78-80

<sup>4</sup>Vladimirov YA, Osipov AN, Klebanov GI. Photobiological principles of therapeutic applications of laser radiation. *Biochemistry*. 2004;69:81-9

<sup>5</sup>Minatel DG, Frade MAC, França SC, Enwemeka CS. Phtotherapy promotes healing of chronic diabetic leg ulcers that failed to respond to other therapies. *Lasers in Surgery and Medicine*. 2009; DOI: 10.1002/ lsm. 20789

<sup>6</sup>Schubert E F. Light emitting diodes. 2. ed. Cambridge: Cambridge Univestity Press, 2006.

<sup>7</sup>Minatel DG, Frade MAC, França SC, Enwemeka CS. Phtotherapy promotes healing of chronic diabetic leg ulcers that failed to respond to other therapies. *Lasers in Surgery and Medicine*. 2009; DOI: 10.1002/ lsm. 20789

<sup>8</sup>Whelan HT. Et al. Light emitting diode medical applications from deep space to deep sea. *AIP Conference Proceedings*, New York, 200: 552, 1,: 35-45.

<sup>9</sup>Corazza A V. Fotobiomodulação comparativa entre o LASER e o LED de baixa intensidade na angiogênese de feridas cutâneas de ratos. 2005. Dissertação. (Mestrado em Bioengenharia) – Escola de Engenharia de São Carlos; Faculdade de Engenharia de Ribeirão Preto; Instituto de Química de São Carlos, São Carlos

<sup>10</sup> Marques CRS et al. The use of hyperbaric oxygen therapy and LEDtherapy in diabetic foot. *Journal Proceedings of the SPIE*, Bellingham, 2004, 5312: 47-53.

<sup>11</sup> Frade MA et al. Úlcera de perna: um estudo de caso em Juiz de Fora – MG (Brasil) e região. *Anais Brasileiros de Dermatologia*, Rio de Janeiro, 2005, 80, 1:41-6.

<sup>12</sup> Maffel, F HÁ, et al. Doenças vasculares periféricas. 3. ed. Rio de Janeiro: Medsi, 2002, 2.

<sup>13</sup>Thomaz, JB. Úlceras nos membros inferiores: diagnóstico e terapêutica. São Paulo: Fundo Editorial BYK, 2002.

<sup>14</sup>Marconi MA,Lakatos EM. Técnicas de pesquisa. Atlas São Paulo 2008; 7: 6.

<sup>15</sup>Cervo AL,BervianAP. Metodologia científica. Pearson Prentice Hall São Paulo, 2002; 5: 66.

<sup>16</sup>Goldenberg MA arte de pesquisar. Record Rio de Janeiro 2004; 8: 62.

<sup>17</sup>Fowler EM, Vesely N, Johnson V, Harwood J, Tran J, Amberry T. Wound care for persons with diabetes. *Home Health Nurse*. 2003;21:531-40

<sup>18</sup>Frade MAC, *et al.* Úlcera de perna: um estudo de casos em Juiz de Fora-MG (Brasil) e região. *An Bras Dermatol*. 2005;80:41-6

<sup>19</sup>Pham H, *et al.* Screening techniques to identify people at high risk for diabetic foot ulceration: a prospective multicenter trial. *Diabetes Care*. 2000;23:606-11

