

A EFETIVIDADE DO DESBRIDAMENTO INSTRUMENTAL NO PROCESSO DE RECUPERAÇÃO TECIDUAL EM PÓS OPERATÓRIO DE FASCEÍTE NECROTIZANTE: RELATO DE CASO

William Bruno Viana – Enfermeiro Pleno da Cicatriza Campina Grande – PB, wbrunoviana@gmail.com
Isabelle Geovanna Neves - Enfermeira Pleno da Cicatriza João Pessoa - PB, belle_geovanna@hotmail.com
Camila Mousinho Moreira – Enfermeira Junior da Cicatriza Campina Grande – PB,
Leonilce Cris Muniz – Enfermeira Pleno da Cicatriza Campina Grande – PB, leonilce_cris@hotmail.com
Marina Sandrelle – Enfermeira e Sócia do Grupo Cicatriza, marinaenfer@yahoo.com.br
Lara Manso – Enfermeira Junior da Cicatriza Caruaru – PE, laramlcm@hotmail.com


A EFETIVIDADE DO DESBRIDAMENTO INSTRUMENTAL NO PROCESSO DE
RECUPERAÇÃO TECIDUAL EM PÓS OPERATÓRIO DE FASCEÍTE NECROTIZANTE:
RELATO DE CASO

- O objetivo do presente estudo buscou relatar a eficácia do desbridamento instrumental conservador e sua importância no processo de recuperação tecidual em lesão de pós operatório por Fasceíte necrotizante.
- **Pilares:** Enfermeiro, Caso clinico, Técnica, evolução da lesão.



A EFETIVIDADE DO DESBRIDAMENTO INSTRUMENTAL NO PROCESSO DE
RECUPERAÇÃO TECIDUAL EM PÓS OPERATÓRIO DE FASCÉITE NECROTIZANTE:
RELATO DE CASO

- Morbidades e infecção em idosos
- Pacientes imunossuprimidos
- Porta de entrada: lesão na pele
- Pouco ou nenhum cuidado com ferimento
- Locais sujos e contaminados



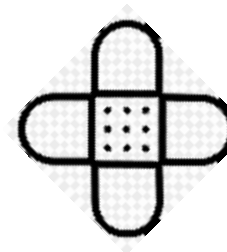
A EFETIVIDADE DO DESBRIDAMENTO INSTRUMENTAL NO PROCESSO DE
RECUPERAÇÃO TECIDUAL EM PÓS OPERATÓRIO DE FASCEÍTE NECROTIZANTE:
RELATO DE CASO

- Relato de experiência – descritivo e documental
- Base Lilacs e Scielo
- Prontuário Institucional
- Registro fotográfico

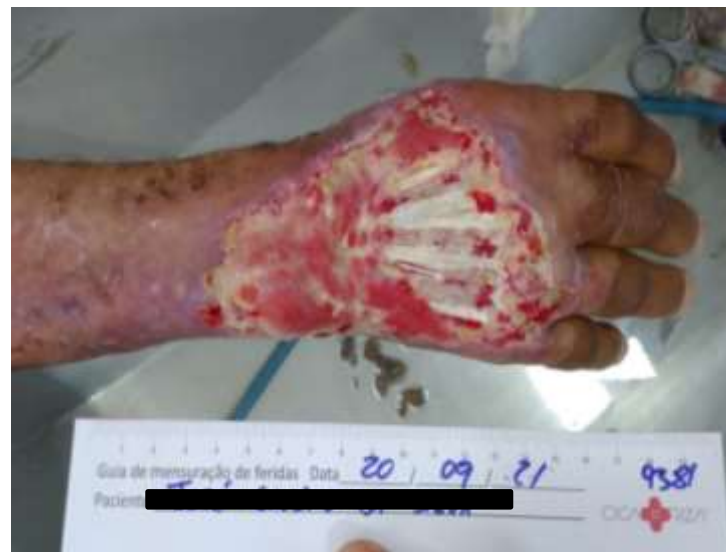
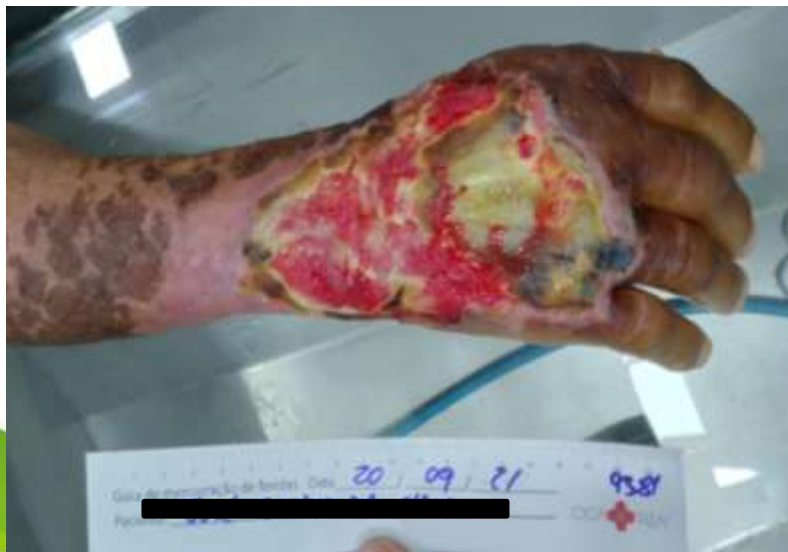
A EFETIVIDADE DO DESBRIDAMENTO INSTRUMENTAL NO PROCESSO DE
RECUPERAÇÃO TECIDUAL EM PÓS OPERATÓRIO DE FASCEÍTE NECROTIZANTE:
RELATO DE CASO

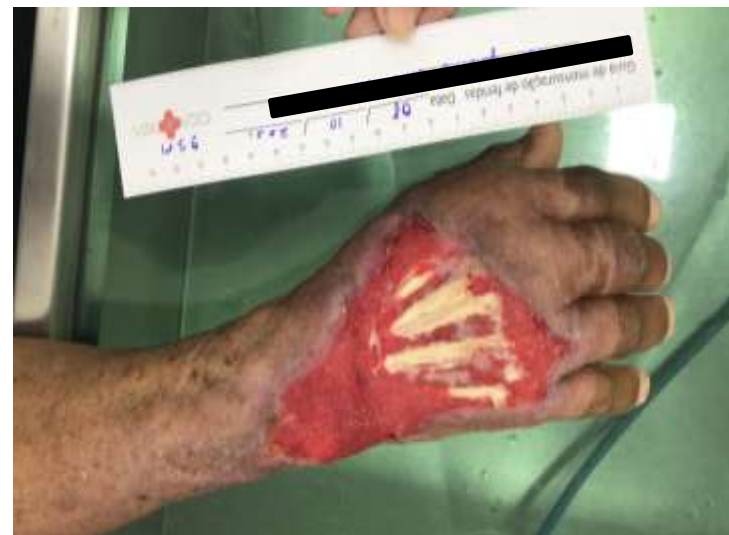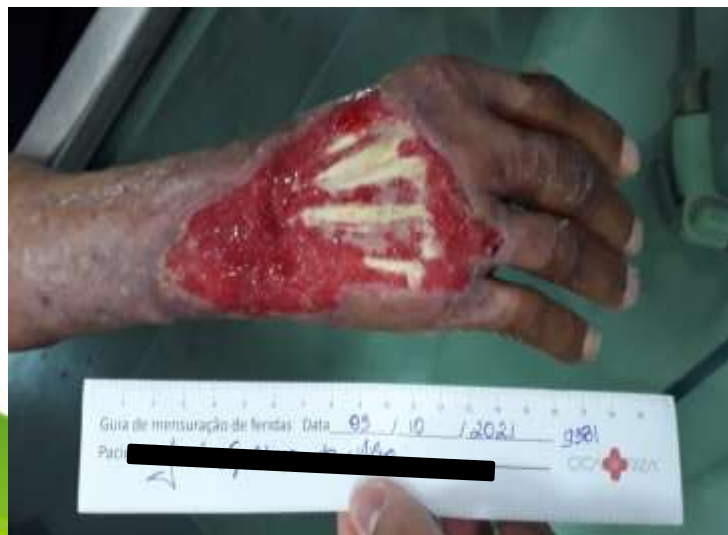- Tratamento de lesão pós desbridamento cirúrgico de fasceíte necrotizante de Setembro 2021 a Dezembro 2021
- Atendimentos em dias alternados na clinica, efetuando desbridamento instrumental conservador e reavaliação da lesão a cada troca, optando se também pela melhor cobertura para o melhor resultado



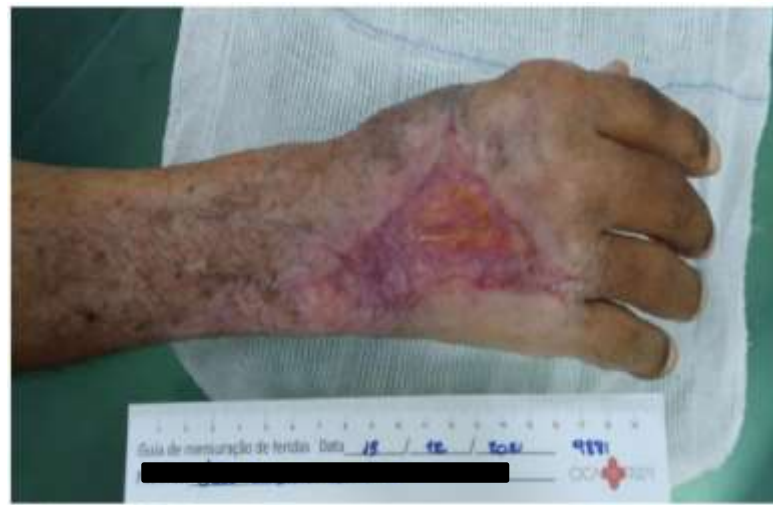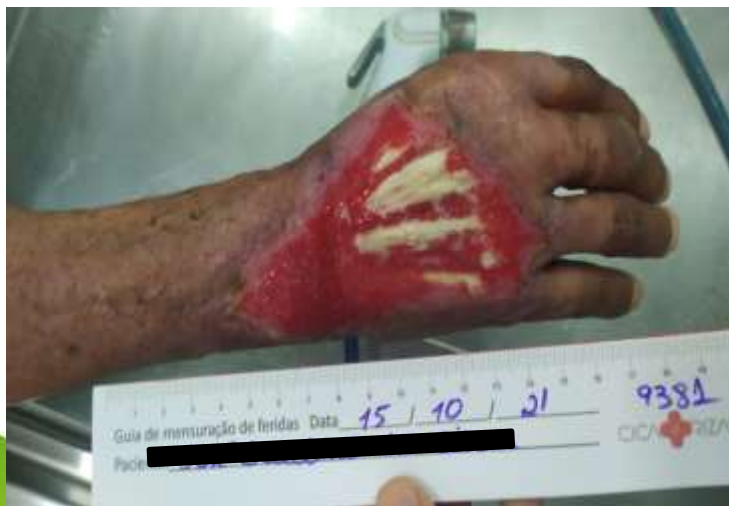A EFETIVIDADE DO DESBRIDAMENTO INSTRUMENTAL NO PROCESSO DE RECUPERAÇÃO TECIDUAL EM PÓS OPERATÓRIO DE FASCEÍTE NECROTIZANTE: RELATO DE CASO



A EFETIVIDADE DO DESBRIDAMENTO INSTRUMENTAL NO PROCESSO DE RECUPERAÇÃO TECIDUAL EM PÓS OPERATÓRIO DE FASCEÍTE NECROTIZANTE: RELATO DE CASO



**A EFETIVIDADE DO DESBRIDAMENTO INSTRUMENTAL NO PROCESSO DE
RECUPERAÇÃO TECIDUAL EM PÓS OPERATÓRIO DE FASCEÍTE NECROTIZANTE:
RELATO DE CASO**



A EFETIVIDADE DO DESBRIDAMENTO INSTRUMENTAL NO PROCESSO DE
RECUPERAÇÃO TECIDUAL EM PÓS OPERATÓRIO DE FASCEÍTE NECROTIZANTE:
RELATO DE CASO

- Conclui-se que o enfermeiro capacitado e com conhecimento da técnica, o desbridamento instrumental conservador é indispensável para o tratamento de lesões com predominância de tecidos desvitalizados, sendo efetivo no avanço cicatricial e na redução do tempo de tratamento



**A EFETIVIDADE DO DESBRIDAMENTO INSTRUMENTAL NO PROCESSO DE
RECUPERAÇÃO TECIDUAL EM PÓS OPERATÓRIO DE FASCEÍTE NECROTIZANTE:
RELATO DE CASO**

CAMPOS, Maria Genilde das Chagas Araújo. et al. FERIDAS COMPLEXAS E ESTOMIAS, ASPECTOS PREVENTIVOS E MANEJO CLÍNICO. João Pessoa: Ideia, 2016. p. 107.

COLARES, Carlos Matheus Pierson; LUCIANO, Cristiana da Costa; NEVES, Heliny Carneiro Cunha; TIPPLE, Anaclara Ferreira Veiga; JÚNIOR, Hélio Galdino. CICATRIZAÇÃO E TRATAMENTO DE FERIDAS: A INTERFACE DO CONHECIMENTO À PRÁTICA DO ENFERMEIRO. Revista Enfermagem em Foco, Internet, Vol. 10, n. 3, p. 52-58, 2019. Disponível em:<<http://revista.cofen.gov.br/index.php/enfermagem/article/view/2232/582>>..

FERREIRA, Adriano Menis. et al. Conhecimento e prática de enfermeiros sobre cuidados aos pacientes com feridas. Revista Cuidado é Fundamental, Internet, Vol. 6, n. 3, p. 1178-1190, 2013. Disponível em:<<http://www.index-f.com/pesquisa/2014/r6-1178.php>>.

FERNANDES, Cláudia. et al. Necrotizing fasciitis post acute appendicitis. Acta Médica Portuguesa, Vol. 24, p. 621-626, 2011. Disponível em:<<https://actamedicaportuguesa.com/revista/index.php/amp/article/view/1554/1138>>.

GIRONDI, Juliana Balbinot Reis. et al. DESBRIDAMENTO DE FERIDAS EM IDOSOS NA ATENÇÃO PRIMÁRIA EM SAÚDE. Revista Enfermagem em Foco, Internet, Vol. 10, n. 5, p. 20-25, 2019. Disponível em:<<http://revista.cofen.gov.br/index.php/enfermagem/article/view/2669/628>>.

MELO, Elizabeth Mesquita; FERNANDES, Vânia Sousa. Avaliação do Conhecimento do Enfermeiro acerca das Coberturas de Última Geração. Revista Estima. Internet, Vol. 9, n.4, 2011. Disponível em: <<https://www.revistaestima.com.br/estima/article/view/69>>.

SIQUEIRA, Katia Cristina Tosta; DIAS, Bruno Vilas Boas; CAMPOSILVAN, Fernanda Dorce; SANTOS, Teresa Janaína. O uso do polihexametileno biguanida (PHMB) como agente terapêutico na cicatrização de feridas. Revista Eletrônica do SimTec, Campinas, SP, n. 5, p. 165–165, 2016. Disponível em: <<https://econtents.bc.unicamp.br/inpec/index.php/simtec/article/view/7131>>.

THULER, Suely Rodrigues; PAULA, Maria Angela Boccara; Preparo do Leito da Lesão - Desbridamento - Guia de Boas Práticas – SOBEST, 2016. Disponível em: <file:///C:/Users/Kayo/Downloads/Preparo-do-leito-da-ferida_SOBEST-e-URGO-2016.pdf>.