

AVALIAÇÃO RADIOLÓGICA EM IDOSOS EM REGIÃO COM FLUOROSE ÓSSEA

**Francisco Célio Adriano
Consuelo Fernanda Macedo de Souza
Carmem Gabriela Gomes de Figueiredo
Fábio Correia Sampaio
Maria Soraya Pereira Franco Adriano**

INTRODUÇÃO

A fluorose óssea ou esquelética caracteriza-se por ocorrer quando os indivíduos ingerem diariamente água com concentrações acima de 3,0-3,5 mg/L (SOUZA, 2011). Quanto mais elevada for a temperatura ambiente maior será o consumo de água, e maiores serão os riscos de fluorose óssea. Enquanto a fluorose dentária é relativamente fácil de ser detectada e investigada por inquéritos populacionais; a fluorose óssea tem um diagnóstico mais complexo uma vez que é uma doença inicialmente assintomática e somente comprovada por radiografias (FREITAS et al, 2013). Em adultos jovens, os sinais geralmente são vagos, mas incluem: dores nas articulações das mãos, pés e coluna vertebral. Tais sinais podem ser confundidos com problemas posturais. Em pacientes adultos, estes são sintomas comumente relatados como sendo relacionados ao reumatismo ou artrite (WHO, 2015; ADRIANO, et al 2016).

O estado da Paraíba destaca-se na epidemiologia da fluorose porque apresenta três áreas de fluorose endêmica devido aos elevados níveis de fluoretos nas águas de consumo (poços artesianos) para população rural. Sampaio et al. (1999) observaram fluorose dentária em torno de 61% nas crianças residentes em áreas com 0,8 a 1,0 ppm de F na água, e 71% em áreas com mais de 1,0 ppm. Recentemente, através do mapeamento de flúor no município de São João do Rio do Peixe, observou-se que pelo menos cinco comunidades rurais apresentam concentrações de flúor acima de 5,0 ppm (mg/L) o que indica a real possibilidade de risco à fluorose óssea. Atualmente, estima-se que cerca de 30 mil indivíduos estão sendo expostos a níveis elevados de flúor no interior da Paraíba sendo 20% destes com risco de fluorose óssea (SAMPAIO et al., 2010; SOUZA, 2011). Vale ressaltar que esta área se constitui na principal região de fluorose óssea do país.

Nesse contexto, é importante compreender que a fluorose óssea é uma condição frequentemente associada a comunidades rurais que tem como fonte de água, poços com teores residuais elevados de fluoreto (ADRIANO et al., 2016).

Dessa forma, o diagnóstico precoce da fluorose óssea é a primeira estratégia para a implantação de medidas de controle e redução da ingestão de fluoretos, seja por busca de outras fontes de água ou pela implantação de sistemas de desfluoretação. Face ao exposto justifica-se a importância deste estudo, uma vez que o trabalho está respaldado na possibilidade de correlacionar a característica do padrão ósseo (presença de osteomálacia, osteopenia) de radiografias panorâmicas indicativo de biomarcador

radiológico em idosos com e sem fluorose óssea. Assim, o trabalho tem como objetivo validar a utilização das radiografias panorâmicas como recurso auxiliar para diagnóstico de fluorose óssea para idosos na região com incidência de fluorose.

MATERIAL E MÉTODOS

Trata-se de um estudo transversal, de natureza exploratória e descritiva com abordagem quantitativa.

O estudo foi realizado na vila de Brejo das Freiras, município de São João do Rio do Peixe (PB) distante cerca de 500 km da capital João Pessoa. A seleção desta localidade se deve ao fato da mesma apresentar elevadas concentrações de flúor em todos os poços, dispor de agentes comunitários conhecedores e mobilizados com a questão da fluorose e por ser uma área que concentra a maioria dos casos mais severos de fluorose dentária em crianças e adultos do estado da Paraíba.

A amostra do estudo foi composta de 45 radiografias de indivíduos distribuídos em três grupos de 15: a) 15 casos confirmados por radiografias de pélvis e joelho de fluorose óssea de moradores residentes da comunidade de Vila do Brejo (zona rural de São João do rio do Peixe, PB, com 6,3 ppm de flúor na água); b) 15 casos suspeitos, mas sem fluorose óssea de indivíduos também provenientes da mesma comunidade; c) 15 casos de indivíduos sem sinais de alterações ósseas nas radiografias. Os indivíduos foram submetidos a radiografias panorâmicas (digital) em aparelhos de raios X do mesmo modelo e em condições similares. As radiografias selecionadas foram pareadas para critérios de idade e sexo.

Para garantir que as alterações ósseas dos pacientes estavam de fato relacionadas à elevada ingestão de fluoretos, os 15 pacientes portadores de fluorose óssea teriam ainda que apresentar os seguintes critérios de inclusão: ter sido morador da vila e ingerido água de poço local (5,3 ppm) por pelo menos 25 anos; apresentar diagnóstico de fluorose óssea confirmada por: radiografias palmar, radiografia frontal de bacia (diagnóstico médico) e pela presença de pelo menos três dois de três sinais clínicos (dor articular, limitação de movimento ou dor renal). Foram excluídos os indivíduos com as seguintes condições: não ser morador residente permanente do local ou apresentar situação de consumo de água de outra fonte com menor teor de flúor ($< 4,0$ ppm) por mais de 20 anos; apresentar diagnóstico de problema articular de origem traumática. As 15 radiografias de controle foram de indivíduos não residentes da área. Dois examinadores radiologistas e três examinadores ortodontistas avaliaram as radiografias através de um formulário com variáveis.

Os dados numéricos foram trabalhados por média e desvio padrão nos programas estatísticos Graph Pad Prism v. 5.0 e SPSS v. 20. Testes paramétricos (teste T) e não-paramétricos (Qui quadrado, Fisher) foram utilizados quando apropriado e após a verificação de padrão de normalidade pelo teste de Kolmogorov Smirnov. Dados dicotomizados foram ainda trabalhados por índice Kappa interexaminador e concordância percentual (somatório de dois critérios, sim e não). O valor de p será previamente estabelecido em 5%.

A pesquisa foi desenvolvida obedecendo a todos os preceitos éticos regidas pela resolução 466/12 do Conselho Nacional de Saúde, que discorre sobre as normas e diretriz regulamentadora de pesquisa envolvendo seres humanos, com registro nº 49683.

RESULTADOS

Os resultados estão representados através de figuras e tabelas. A amostra foi composta por 45 indivíduos, subdivididos em 15 com diagnóstico de fluorose óssea confirmado, 15 sadios, porém residentes da área endêmica, 15 sadios não residentes da área endêmica.

Foi feita a relação dos escores em geral para cada condição analisada e a presença da fluorose óssea. A tabela 1 mostra a presença (sim ou não) de fluorose relacionada às médias dos escores dados para cada condição.

Tabela 1 - Relação da presença de fluorose com a média dos escores dado para cada condição examinado por ortodontistas e radiologistas.

Condição	Fluorose		Diferença
	Não	Sim	
Osteopenia	1,91 (2,9)^a	3,07 (3,7)^b	1,16
Osteomalácia	0,26 (1,2) ^a	0,28 (1,4) ^a	0,02
Osteosclerose difusa	0,82 (1,8) ^a	1,04 (2,0) ^a	0,22
Linhas de crescimento	0,73 (1,7) ^a	0,76 (1,7) ^a	0,03
Alargamento diafisário	0,46 (1,5) ^a	0,95 (2,2) ^a	0,59
Ossificação dos tecidos moles	0,33 (1,0)^a	1,09 (2,4)^b	0,76
Ossificação dos tecidos	0,61 (1,5) ^a	0,91 (2,1) ^a	0,30
Deformidades ósseas	1,51 (2,4)^a	2,76 (3,5)^b	1,25
Calcificação dos ligamentos	1,11 (2,2) ^a	1,37 (2,5) ^a	0,26
Densidade da mandíbula	2,17 (2,8) ^a	2,85 (3,3) ^a	0,68
Cortical fina maxila	2,81 (3,4)^a	4,28 (4,3)^b	1,47
Densidade da maxila	2,38 (3,1)^a	3,41 (3,8)^b	1,03
Cortical fina mandíbula	2,17 (3,0)^a	3,64 (4,1)^b	1,47

**Teste T de Student. Letras diferentes denotam diferenças estatísticas na mesma linha e com probabilidade de $p < 0,05$*

Os valores médios de escores atribuídos pelos cinco avaliadores indicaram que osteopenia, ossificação dos tecidos moles, deformidades ósseas, cortical fina maxila, densidade da maxila e cortical fina da mandíbula foram significativamente superiores aos valores médios das radiografias de pacientes normais. Desses, merece destaque para cortical fina da maxila e mandíbula bem como para deformidades ósseas que atingiram valores de diferença superiores a 1,25. Embora a cortical fina maxilar e a cortical fina

mandibular sejam atribuídas a situações de edentulismo observa-se que a diferença foi significativa nessa amostra sugestiva de uma modificação na matriz óssea mineralizada.

A tabela 2 mostra para cada condição a média do escore dado pelo grupo dos examinadores ortodontistas e grupo dos examinadores radiologistas para todos os indivíduos.

Tabela 2 - Média de escores pelo grupo dos ortodontistas e grupo dos radiologistas

Condição	Média (DP)	
	Ortodontistas	Radiologistas
Osteopenia	3,50 (3,6)^a	0,49 (1,1)^b
Osteomalácia	0,44 (1,9) ^a	0,00 (0,0) ^a
Osteosclerose difusa	1,15 (2,3)^a	0,51 (1,2)^b
Linhas de crescimento	0,91 (2,0) ^a	0,48 (1,1) ^a
Alargamento diafisário	1,04 (2,2)^a	0,00 (0,0)^b
Ossificação dos tecidos moles	0,84 (2,0) ^a	0,19 (0,9) ^a
Ossificação dos tecidos	1,18 (2,2)^a	0,00 (0,0)^b
Deformidades ósseas	3,18 (3,2)^a	0,06 (0,5)^b
Calcificação dos ligamentos	1,75 (2,7)^a	0,37 (1,1)^b
Densidade da mandíbula	3,55 (3,2)^a	0,68 (1,4)^b
Cortical fina maxila	5,16 (3,8)^a	0,50 (1,3)^b
Densidade da maxila	4,10 (3,7)^a	0,67 (1,4)^b
Cortical fina mandíbula	4,13 (3,8)^a	0,46 (1,0)^b

*Teste T de Student. Letras diferentes denotam diferenças estatísticas na mesma linha e com probabilidade de $p < 0,05$

Na tabela 3 podemos ver a média apenas para os indivíduos com fluorose óssea relacionada a cada condição dividida pelo grupo dos ortodontistas e o grupo dos radiologistas.

Tabela 3 - Média de escores em indivíduos com fluorose óssea

Condição	Média (DP)		Diferença
	Ortodontista	Radiologista	
Osteopenia	4,73 (3,8)^a	0,57 (1,1)^b	4,16
Osteomalácia	0,46 (1,8) ^a	0,00 (0,0) ^a	0,46

Osteosclerose difusa	1,22 (2,3) ^a	0,77 (1,5) ^a	0,45
Linhas de crescimento	1,00 (2,1) ^a	0,40 (0,8) ^a	0,60
Alargamento diafisário	1,58 (2,7)^a	0,00 (0,0)^b	1,58
Ossificação dos tecidos moles	1,69 (2,9)^a	0,20 (1,0)^b	1,49
Ossificação dos tecidos	1,51 (2,9)^a	0,00 (0,0)^b	1,51
Deformidades ósseas	4,49 (3,6)^a	0,17 (0,9)^b	4,32
Calcificação dos ligamentos	1,98 (3,0)^a	0,47 (1,3)^b	1,51
Densidade da mandíbula	4,36 (3,4)^a	0,60 (1,3)^b	3,76
Cortical fina maxila	6,80 (3,7)^a	0,50 (1,2)^b	6,30
Densidade da maxila	5,33 (3,7)^a	0,53 (1,3)^b	4,80
Cortical fina mandíbula	5,78 (4,1)^a	0,43 (1,0)^b	5,35

**Teste T de Student. Letras diferentes denotam diferenças estatísticas na mesma linha e com probabilidade de $p < 0,05$*

A maioria das variáveis se mostrou como discriminatória de fluorose óssea, exceto por osteomalácia, osteosclerose e linhas de crescimento dentre outras, onde os valores foram baixos e próximos de valores normais. No caso dos resultados para osteomalácia este dado era esperado já que esta condição só é frequente em pacientes com elevado grau de fluorose óssea. De acordo com o grau de classificação da severidade de fluorose óssea de Xiang et al. (2005), apenas no terceiro grau de severidade se apresentaria a condição de osteomalácia. Desta forma, fica o indicativo que os indivíduos com a fluorose óssea da amostra do nosso estudo não estão no estágio mais severo da doença.

Todavia ao se avaliar a consistência dos escores atribuídos por radiologistas e ortodontistas, se verificou que houve uma diferença da percepção entre esses dois grupos de avaliadores. Os radiologistas foram mais cautelosos no processo de detectar a presença das alterações radiográficas enquanto que os ortodontistas foram mais favoráveis na escala de valores visuais. De certa forma isso pode ser explicado pela diferença de enfoque no uso das radiografias já que os ortodontistas estão na maioria das situações mais preocupados com o posicionamento dos elementos dentais do que nas alterações ósseas.

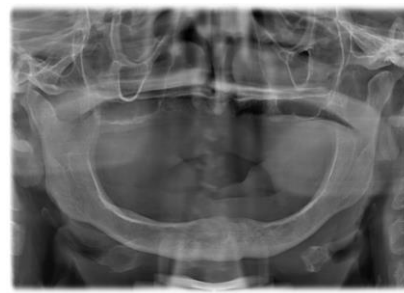
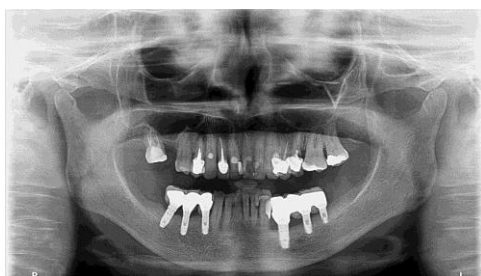

Figura 01. Quadro comprometimento ósseo indicativo de fluorose esquelética

Na figura 01 visualiza-se o comprometimento ósseo indicativo de fluorose esquelética nível II, observa-se alteração óssea evidente, com aumento da porosidade com áreas radiolúcidas e presença de linhas de crescimento em paciente residente em área com 5,5 mg/L de concentração de flúor na água de consumo.

Mediante os resultados apontados, podemos assumir que a radiografia panorâmica tem potencial para apresentar aos profissionais da odontologia algumas alterações ósseas importantes. Apesar das limitações das radiografias panorâmicas, destacamos alterações relativas à densidade óssea, à ossificação de tecidos moles e afinamento da cortical de maxila e mandíbula como importantes de serem observadas por profissionais da região do alto sertão paraibano. Diante dessas condições, vale a investigação sobre a ingestão de flúor por parte do paciente e o risco de fluorose óssea, particularmente se o paciente for residente de zona rural.

CONCLUSÃO

Através da realização desse estudo, pode-se verificar que osteopenia, ossificação dos tecidos moles, deformidades ósseas, cortical fina maxila, densidade da maxila e cortical fina da mandíbula foram as alterações ósseas que melhor discriminaram pacientes idosos com fluorose óssea. Observou divergência entre a avaliação de ortodontistas e radiologista no uso das radiografias panorâmicas de pacientes com e sem fluorose óssea.

A radiografia panorâmica se mostrou como um recurso auxiliar e apenas indicativa de alterações ósseas relacionadas com a fluorose óssea em idosos, não podendo ser discriminatória de casos de fluorose óssea de graus I e II.

REFERÊNCIAS

ADRIANO, MSPF et al. Skeletal fluorosis in Brazil: knowledge of a population about the disease. **REFACS (online)** 2016; 4(3):177-184.

FREITAS, CHSM et al. Reflexoes metodologicas sobre prevalencia da fluorose dentaria nos inqueritos de saude bucal / Reflexiones metodologicas sobre prevalencia de fluorosis dentaria en las pesquisas de salud bucal / Methodological discussion about prevalence of the dental fluorosis on dental health surveys. **Rev Saúde Pública** 2013;47(Supl 3):138-47.

SAMPAIO, FC; RAMM VON DER FEHR, F; ARNEBERG, P; PETRUCCI GIGANTE, D; HATLØY, A. Dental Fluorosis and Nutritional Status of 6 to 11 Year Old Children Living in Rural Areas of Paraíba, Brazil. **Caries Research** 1999;33(1): 66-73.

SAMPAIO, FC et al. Natural Fluoride Levels in the Drinking Water, Water Fluoridation and Estimated Risk of Dental Fluorosis in a Tropical Region of Brazil. **Oral Health Preventive Dentistry**, 2010;8:71-75.

SOUZA, CMF. **Metabolismo de flúor e cálcio de indivíduos residentes em uma área de fluorose endêmica**. 2011. 59 f. Dissertação (Mestrado). Programa de Pós-graduação em Odontologia da UFPB. João Pessoa, 2011.

WHO. Expert Committee on Oral Health Status and Fluoride Use. Removal of excessive fluoride. In: World Health Organization. **Fluoride in drinking water**. Geneva: WHO, 2015. p.19-48.

XIANG, QY et al. Serum fluoride and skeletal fluorosis in two villages in Jiangsu province, China. **Fluoride** 2005;38(3):178–184.

PROJETO DE PESQUISA

Título: Radiografias panorâmicas como auxiliar no diagnóstico de fluorose óssea

Área Temática: Área 3. Fármacos, medicamentos, vacinas e testes diagnósticos novos (fases I, II e III) ou não registrados no país (ainda que fase IV), ou quando a pesquisa for referente a seu uso com modalidades, indicações, doses ou vias de administração diferentes daquelas estabelecidas, incluindo seu emprego em combinações.

Pesquisador: Fábio Correia Sampaio

Versão: 2

Instituição: Universidade Federal da Paraíba

CAAE: 03258412.8.0000.5188

PARECER CONSUBSTANCIADO DO CEP

Número do Parecer: 49683

Data da Relatoria: 03/07/2012

Apresentação do Projeto:

Radiografias Panorâmicas como Auxiliar no Diagnóstico de Fluorose Óssea.

Objetivo da Pesquisa:

Validar o uso de radiografias panorâmicas como técnica para diagnóstico de fluorose óssea.

Avaliação dos Riscos e Benefícios:

Riscos:

Não há riscos previsíveis uma vez que os pacientes serão submetidos a tomadas radiográficas de rotina com baixa exposição ao raios X. Lembrando que apenas os pacientes com diagnóstico de fluorose esquelética (óssea), e portanto, com necessidade de avaliação radiográfica eletiva, serão submetidos a tomada radiográfica panorâmica e palmar.

Os pacientes controle (normais) serão selecionados a partir de um banco de dados de uma clínica de radiologia. Dessa forma, justificamos que o risco existente para os pacientes portadores de fluorose, será o mesmo se o paciente buscar a confirmação do diagnóstico.

Benefícios:

O benefício esperado com o projeto é reduzir a grau de exposição do paciente com tomadas radiográficas de moderada exposição aos raios-X e em região de órgãos internos vitais, como região de abdome e pelve. A proposta é indicar um exame de melhor acesso aos pacientes e com menor exposição à radiação.

Comentários e Considerações sobre a Pesquisa:

O uso do flúor como agente preventivo e terapêutico para o controle da cárie dentária é amplamente conhecido na comunidade científica e por isso recomendado. No entanto o excesso pode trazer prejuízos para a saúde sob

a forma de efeitos agudos e crônicos. Um dos efeitos é a fluorose dental, que afeta a mineralização dos dentes, formando um esmalte defeituoso. Uma outra situação é a fluorose óssea, que possui um diagnóstico mais difícil e

o paciente sente dores ósseas, e pode ser uma doença até incapacitante.

Na Paraíba existem regiões em que há concentrações de flúor muito acima da média e o presente trabalho se