



DISSECAÇÃO DE CORAÇÃO BOVINO E SUÍNO COMO ABORDAGEM PRÁTICA PARA O ENSINO DE ANATOMIA

COSTA, Rayssa Maria Barbosa¹
MENDES, Lauan Italo da Silva²
MARQUES, Estefânia Vitória da Hora³
NASCIMENTO, Maria Glória Cordeiro do⁴
DOS SANTOS, Maria José⁵
DOS SANTOS, Claudimary Bispo⁶

RESUMO: O estudo da anatomia de órgãos através da visualização e manipulação das estruturas tornam-se essenciais para a compreensão das relações espaciais e funcionais dos sistemas biológicos. Este artigo tem o objetivo de relatar a experiência didática que utilizou a dissecação de coração bovino e suíno para o ensino da anatomia humana em turmas dos 3º anos do Ensino Médio Integrado de Eletroeletrônica e Informática no Instituto Federal de Alagoas (IFAL). A dissecação teve como principal proposta proporcionar aos alunos a identificação das estruturas: veias, artérias, átrios, ventrículos e fluxo sanguíneo. A aula foi realizada no laboratório de biologia após a abordagem teórica e organização das turmas em grupos que seguiram um roteiro adaptado e posteriormente, elaboraram relatórios da atividade. Os resultados sugerem que o estudo prático contribuiu significativamente para a compreensão dos conceitos anatômicos relacionados ao conteúdo de sistema cardiovascular e para o engajamento dos estudantes. Essa prática laboratorial viabilizou a superação do conhecimento puramente teórico, permitindo que os alunos identificassem estruturas, de maneira tátil e concreta. Apesar do êxito desta experiência, recomenda-se que investigações futuras utilizem amostras mais amplas e ferramentas de avaliação quantitativa.

PALAVRAS-CHAVE: Prática Laboratorial; Biologia; Dissecação; Metodologias Ativas.

¹ Graduanda em Licenciatura ciências biológicas, Bolsista no Programa Institucional de Bolsas de Iniciação à Docência (PIBID), UNEAL, Campus Arapiraca, rayssa.costa.2024@alunos.uneal.edu.br

² Graduando em Licenciatura ciências biológicas, Bolsista no Programa Institucional de Bolsas de Iniciação à Docência (PIBID), UNEAL, Campus Arapiraca, lauan.mendes.20222@alunos.uneal.edu.br

³ Graduanda em Licenciatura ciências biológicas, Bolsista no Programa Institucional de Bolsas de Iniciação à Docência (PIBID), UNEAL, Campus Arapiraca, estefania.marques.2021@alunos.uneal.edu.br

⁴ Graduanda em Licenciatura ciências biológicas, Bolsista no Programa Institucional de Bolsas de Iniciação à Docência (PIBID), UNEAL, Campus Arapiraca, maria.cordeiro.2022@alunos.uneal.edu.br

⁵ Professora supervisora do PIBID Biologia, Professora de Biologia do Instituto Federal de Alagoas, maria.santos@ifal.edu.br.

⁶ Professora do Curso de Ciências Biológicas e Orientadora do PIBID Biologia, UNEAL, Campus Arapiraca, claudimary.santos@uneal.edu.br



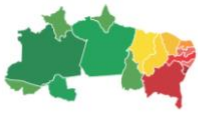1 INTRODUÇÃO

O ensino de Biologia ainda enfrenta o desafio de superar abordagens centradas na transmissão de conteúdos, visando promover uma aprendizagem significativa e contextualizada. Nesse contexto, as atividades práticas configuram-se como importantes ferramentas pedagógicas, pois estimulam a curiosidade, o pensamento crítico e a construção ativa do conhecimento (Vieira et al., 2024). Além disso, estratégias de aprendizagem ativa promovem maior retenção do conhecimento e o desenvolvimento de habilidades cognitivas mais complexas (Michael, 2017).

No estudo da anatomia, especialmente no que se refere aos órgãos, a abordagem exclusivamente teórica pode tornar o conteúdo abstrato e pouco atrativo. Dessa forma, a visualização e a manipulação das estruturas tornam-se essenciais para a compreensão das relações espaciais e funcionais dos sistemas biológicos, uma vez que o ensino de anatomia se torna mais eficaz quando associado a atividades práticas (Estai; Bunt, 2016). Além disso, essa área tem evoluído com a incorporação de abordagens práticas e tecnológicas que favorecem a aprendizagem ativa (Zhao et al., 2020). A utilização do coração bovino como material didático justifica-se por sua acessibilidade, baixo custo e semelhança estrutural com o coração humano, permitindo a identificação de diversas estruturas anatômicas de maneira segura e ética (Pontinha; Soeiro, 2014).

Nesta perspectiva, esta prática complementou o conteúdo teórico de anatomia cardiovascular trabalhado em sala de aula, ao proporcionar aos estudantes a aplicação dos conhecimentos e o desenvolvimento de habilidades de observação e análise em um ambiente prático. Tais atividades contribuem para a construção do pensamento científico, ao favorecer a aprendizagem por meio da experimentação. Diferentemente das aulas teóricas, nas quais os alunos recebem os conteúdos predominantemente por meio da exposição do professor, as aulas práticas permitem a interação direta com o objeto de estudo, o que favorece a compreensão dos conceitos, dos objetivos da atividade e dos conhecimentos construídos a partir dessa experiência (Bartzik; Zander, 2017).

Diante disso, este estudo tem o objetivo de relatar a experiência didática que utilizou a dissecação de coração bovino e suíno para o ensino da anatomia humana em turmas dos 3º anos do Ensino Médio Integrado de Eletroeletrônica e Informática no Instituto Federal de Alagoas (IFAL). A dissecação teve como principal proposta



proporcionar aos alunos a identificação das estruturas anatômicas, como: átrios, ventrículos, veias e artérias, além de compreender o fluxo sanguíneo, utilizando o coração bovino e suíno como modelo didático.

2 METODOLOGIA

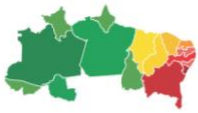Trata-se de um relato de experiência com abordagem qualitativa, desenvolvido a partir da realização de uma prática de dissecação de coração bovino e suíno no laboratório de Biologia do Instituto Federal de Alagoas (IFAL), com turmas do 3º ano do Ensino Médio Integrado dos cursos de Eletroeletrônica e Informática. Participaram da atividade 55 estudantes, considerando as duas turmas envolvidas.

A prática ocorreu após as aulas teóricas sobre o sistema cardiovascular, garantindo o embasamento prévio necessário para a realização da atividade. A duração da prática correspondeu a uma aula de 50 minutos.

Os estudantes foram organizados em grupos (Figura 01A), com o objetivo de favorecer o trabalho colaborativo e a troca de conhecimentos. Antes do início da atividade, os pibidianos de Biologia apresentaram orientações relacionadas às normas de segurança, ao uso adequado dos instrumentos, ao respeito ao material biológico e às estruturas anatômicas que seriam observadas (Figura 01B).

A prática seguiu um roteiro adaptado, baseado em Dirani (2021) e Universidade Estadual da Bahia (2025) (Anexo 01), o qual incluía instruções para a dissecação e ilustrações. Além disso, foram incorporadas questões norteadoras voltadas à identificação, descrição e função das estruturas observadas, com o intuito de orientar a análise e promover a construção do conhecimento pelos estudantes.

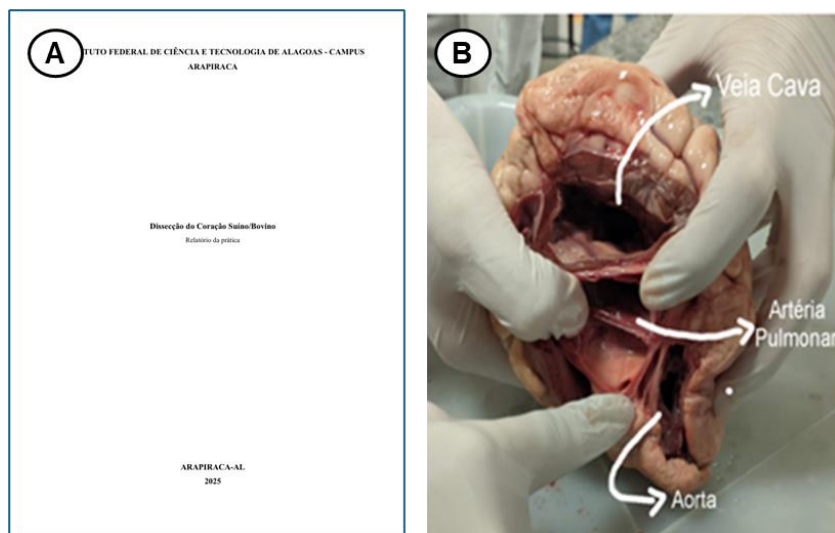
Figura 01: (A) Alunos organizados em grupos; (B) Orientações referentes à dissecação.



Fonte: Arquivo dos autores, 2025

Ao término da prática, cada grupo elaborou um relatório contendo as seguintes seções: Introdução, Materiais e Métodos, Resultados, Relato Pessoal e Conclusão. Os estudantes utilizaram esses relatórios como instrumento avaliativo, o que permitiu analisar o nível de compreensão conceitual e o engajamento dos discentes em relação à atividade proposta (Figura 02).

Figura 02: (A) Relatórios elaborados pelos alunos; (B) registro fotográfico extraído dos relatórios.



Fonte: Relatório produzido pelos alunos, 2025.

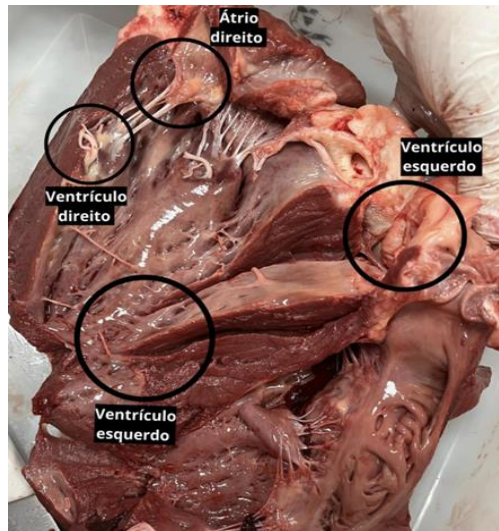
Para a realização da prática, utilizaram-se coração bovino e suíno cru e fresco, bandejas de dissecação, pinças, tesouras, bisturis, luvas descartáveis, jalecos e máscaras.

3 RESULTADOS E DISCUSSÃO



A análise dos relatórios produzidos pelos grupos, aliada à observação direta do comportamento dos estudantes durante a prática, evidenciou a capacidade dos alunos de identificar corretamente estruturas anatômicas como veias, artérias, átrios, ventrículos e o fluxo sanguíneo (Figura 03).

Figura 03: Identificação das estruturas observadas pelos alunos durante a prática.



Fonte: Relatório produzido pelos alunos, 2025

A atividade de dissecação, quando fundamentada em planejamento e orientação adequados, configura-se como uma estratégia pedagógica eficiente para o ensino de Biologia, especialmente no que se refere aos conteúdos de anatomia (Bassoli, 2014). Nesse sentido, a utilização do coração como objeto de estudo experimental mostrou-se viável devido à sua acessibilidade e baixo custo, tornando a prática mais inclusiva no contexto escolar.

Durante a execução da atividade, observou-se um aumento significativo no engajamento dos estudantes. O entusiasmo e a curiosidade demonstrados favoreceram a integração entre os conhecimentos teóricos e a vivência prática. A manipulação direta de estruturas tridimensionais contribuiu de forma decisiva para a concretização de conceitos que, anteriormente, eram percebidos como abstratos (Tabela 01).

Esses achados corroboram estudos que destacam as contribuições da aprendizagem experiencial tanto para a fixação do conteúdo quanto para o aprofundamento da compreensão conceitual dos estudantes (Araujo; Farias, 2025). Nesse contexto, os relatos pessoais dos alunos (Tabela 01) reforçam a percepção de



que a atividade prática favoreceu uma aprendizagem mais significativa, ao aproximar o conteúdo da realidade observável.

Tabela 01. Relato pessoal dos estudantes

Alunos (as)	Relato de experiência
Aluno (a) 1	“Essa prática utilizando o coração bovino foi essencial para conhecer de perto o coração por dentro, tendo em vista que é muito parecido com o coração humano. E, foi muito importante e legal participar desse tipo de atividade.”
Aluno (a) 2	“Momentos em que temos a oportunidade de colocar em prática o que aprendemos em sala de aula são sempre muito interessantes. Essa atividade serviu como um ótimo reforço sobre a estrutura e o funcionamento do coração.”
Aluno (a) 3	“A dissecação do coração de boi foi uma experiência marcante e esclarecedora. Ajudou a visualizar na prática as estruturas e o funcionamento do órgão, tornando o aprendizado mais concreto e valorizando o estudo da anatomia.”
Aluno (a) 4	“No início, achei a prática bastante desafiadora, principalmente por nunca ter tido contato tão direto com uma estrutura anatômica real. Foi difícil lidar com o aspecto visual e tátil do coração suíno, mas com a ajuda dos pibidianos e o apoio dos colegas, consegui superar o incômodo inicial. Ao longo da atividade, fui compreendendo melhor as estruturas do coração e sua importância no funcionamento do corpo. No final, foi uma experiência enriquecedora que contribuiu bastante para meu aprendizado. Apesar da dificuldade, deu tudo certo e me senti realizada por ter participado.”

Fonte: Relatório produzido pelos alunos, 2025

4 CONSIDERAÇÕES FINAIS

A atividade de dissecação de coração, realizada no Instituto Federal de Alagoas (IFAL), consolidou-se como uma estratégia pedagógica relevante para o ensino de anatomia humana no Ensino Médio Integrado. Essa prática laboratorial viabilizou a superação do conhecimento puramente teórico, permitindo que os alunos identificassem, de maneira tátil e concreta, estruturas como veias, artérias, átrios e ventrículos o que resultou em uma compreensão mais densa sobre a organização estrutural do coração.

O expressivo nível de engajamento e a motivação verificados nas turmas reiteram a necessidade de incorporar práticas significativas ao currículo de Biologia, uma vez que tais atividades não constituem meros complementos ilustrativos, mas representam pilares essenciais para a edificação de um saber científico robusto e contextualizado (Olivera; Bonito, 2023).



Apesar do êxito desta experiência, recomenda-se que investigações futuras utilizem amostras mais amplas e ferramentas de avaliação quantitativa, a exemplo de pré e pós-testes, com o intuito de mensurar com maior precisão o impacto direto da intervenção no desempenho acadêmico. No entanto, os dados qualitativos coletados já atestam o potencial transformador da dissecação de peças animais como um recurso didático acessível e valioso para a anatomia. Essa abordagem favorece uma aprendizagem ativa, capaz de tornar o conteúdo não apenas compreensível, mas memorável para o estudante.

5 AGRADECIMENTOS

Os autores agradecem à Coordenação de Aperfeiçoamento de Pessoal de Nível Superior (CAPES) – Brasil, pelo apoio financeiro concedido por meio do Código de Financiamento 001, no âmbito do Programa Institucional de Bolsas de Iniciação à Docência (PIBID), fundamental para a realização deste trabalho.

Agradecem, ainda, à Universidade Estadual de Alagoas (UNEAL) pelo suporte institucional, ao Instituto Federal de Alagoas (IFAL) pela parceria e colaboração na realização das atividades pedagógicas, e aos estudantes participantes pelo envolvimento e contribuição no desenvolvimento da prática.

REFERÊNCIAS

ARAÚJO, J. V.; FARIAS, C. S. Aprendizagem Experiencial no Ensino de Física: Uma Revisão sobre sua Aplicação na Educação Profissional e Tecnológica. **Revista Brasileira De Ensino E Aprendizagem**, v. 11, p. 13–31, 2025.

BARTZIK, Franciele; ZANDER, Leiza Daniele. A importância das aulas práticas de ciências no ensino fundamental. **@rquivo Brasileiro de Educação**, Belo Horizonte, v. 4, n. 8, p. 31-38, 2017. DOI: 10.5752/P.2318-7344.2016v4n8p31. Disponível em: <https://periodicos.pucminas.br/arquivobrasileiroeducacao/article/view/P.2318-7344.2016v4n8p31>.

BASSOLI, F. Atividades práticas e o ensino-aprendizagem de ciência(s): mitos, tendências e distorções. **Revista Ciência Educação**, Bauru, v. 20, n. 3, p. 579-593, 2014.

DIRANI, Kassiane. **BIO REVIEW: Anatomia do Coração - Dissecção de Coração Suíno**. 2021. Disponível em: https://youtu.be/qS1jJo1y2v4?si=ZcA_NpVsckaE-6QN.

ESTAI, M.; BUNT, S. Best teaching practices in anatomy education: A critical review. **Annals of Anatomy**, v. 208, p. 151–157, 2016. DOI: <https://doi.org/10.1016/j.aanat.2016.02.010>

Joel Michael. Where's the evidence that active learning works?. **Advances in Physiology Education**, v. 41, n. 2, p. 159–167, 2017. DOI: <https://doi.org/10.1152/advan.00053.2006>

OLIVEIRA, H.; BONITO, J. Practical work in science education: a systematic literature review. **Frontiers in Education**, v. 8, 2023.

PONTINHA, C. M.; SOEIRO, C. A dissecção como ferramenta pedagógica no ensino da Anatomia em Portugal. **Revista Interface (Botucatu)**, v. 18, n. 48, 2014.

UNIVERSIDADE ESTADUAL DA BAHIA. Departamento de Ciências da Vida DCVI – Salvador. **Atlas de Anatomia: Sistema Cardiovascular**. Salvador: UNEB, 2025. Disponível em: <https://atlasanatomia.uneb.br/sistema-cardiovascular/>.

VIEIRA, C. K. R.; NOVAES, L. da S.; LOBO, G. da S.; SOUZA, K. R.; OLIVEIRA, H. T. A importância das atividades práticas no ensino de Biologia. **Revista Multidisciplinar de Educação e Meio Ambiente**, v. 5, n. 3, 2024.

ZHAO J.; XU X.; JIANG H.; DING Y. The effectiveness of virtual reality-based technology on anatomy teaching: a meta-analysis of randomized controlled studies. **BMC Med Educ.**, v. 20, n. 1, p.127, 2020. DOI: <https://doi.org/10.1186/s12909-020-1994-z>

ANEXOS

Anexo 01. Roteiro utilizado durante a prática de dissecação.

ROTEIRO PARA AULA PRÁTICA: ANATOMIA DO CORAÇÃO (DISSECAÇÃO DO CORAÇÃO DE PORCO)

Objetivo: Compreender a anatomia externa e interna do coração, o fluxo sanguíneo e a função das principais estruturas cardíacas através da observação e dissecação de um coração de porco.

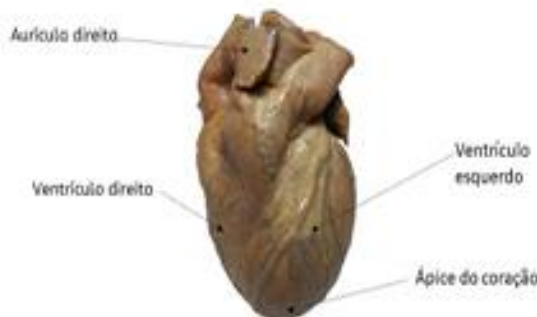MATÉRIAS

- Coração de porco preservado (um por grupo);
- Bandejas de dissecação;
- Ferramentas de dissecação (tesouras, bisturis, pinças);
- Luvas descartáveis;
- Óculos de segurança;
- Água e sabão para limpeza.

OBSERVAÇÃO DA ANATOMIA EXTERNA

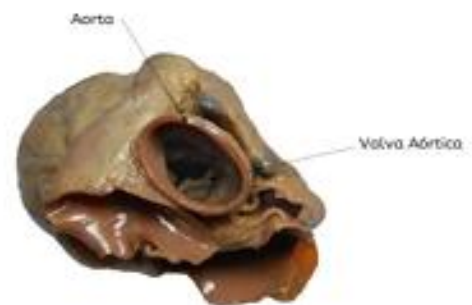- Identificação da Base e Ápice;
- Distinção entre Lado Esquerdo e Direito;
- Apalpar as paredes ventriculares para sentir a diferença de espessura;
- Identificação dos Grandes Vasos: Aorta, Artéria Pulmonar, Veias Cavas, Veias Pulmonares.

Figura 1: Coração, vista anterior



Fonte: Universidade estadual da Bahia

Figura 2: Coração, vista superior

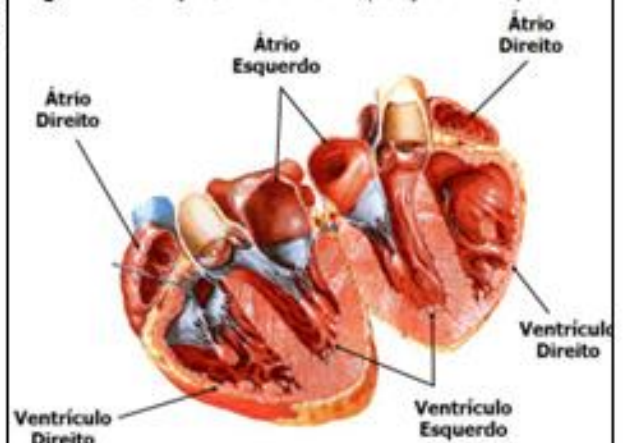


Fonte: Universidade estadual da Bahia

DISSECAÇÃO E OBSERVAÇÃO DA ANATOMIA INTERNA

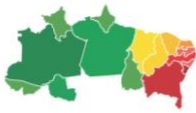- Corte Inicial: corte longitudinal cuidadoso, seguindo o fluxo sanguíneo, para expor as câmaras internas;
- Identificação das Câmaras: Átrios e os Ventriculos;

Figura 3: Coração, vista anterior (secção frontal)



Fonte: Universidade estadual da Bahia

- Identificação das Válvulas: Válvula Tricúspide e a Válvula Mitral



<ul style="list-style-type: none">• Observação de Outras Estruturas: Miocárdio, Endocárdio, Cordas Tendíneas e Músculos Papilares <p>Este roteiro é uma adaptação do vídeo de Dirani, 2021.</p> <p style="text-align: center;">Exercício</p> <ol style="list-style-type: none">1. Qual é a principal função do coração, de acordo com o vídeo? _____ _____ _____ _____ _____2. O sangue que chega ao coração pelas veias cavas está oxigenado ou desoxigenado? Para qual câmara ele vai primeiro? _____ _____ _____ _____ _____3. Explique a função das válvulas cardíacas. O que aconteceria se elas não funcionassem corretamente? _____ _____ _____ _____ _____4. Por que a parede do ventrículo esquerdo é significativamente mais espessa e muscular do que a do ventrículo direito? _____ _____ _____ _____ _____ _____ _____ _____	<p style="text-align: center;">Referência</p> <p>Dirani, Kassiane. BIO REVIEW: Anatomia do Coração - Dissecção de Coração Suíno. 2021. Disponível em: https://youtu.be/qS1jJo1y2v4?si=ZcA_NpVscKaE-6QN</p> <p>Universidade estadual da Bahia. Departamento de Ciências da Vida DCVI – Salvador. 2025. Disponível em: https://atlasanatomia.uneb.br/sistema-cardiovascular/</p>
--	--